

Aktuelle Erkenntnisse zur Pathophysiologie des CRPS I

Current Concepts in Pathophysiology of CRPS I

Autoren

F. T. Nickel*, C. Maihöfner*

Institut

Universität Erlangen, Neurologische Klinik, Erlangen

Schlüsselwörter

- Pathophysiologie
- CRPS
- neuropathischer Schmerz
- Neuroplastizität

Key words

- pathophysiology
- CRPS
- neuropathic pain
- neuroplasticity

eingereicht 11.10.2009

akzeptiert 26.12.2009

Bibliografie

DOI <http://dx.doi.org/10.1055/s-0029-1246211>
 Handchir Mikrochir Plast Chir
 2010; 42: 8–14
 © Georg Thieme Verlag KG
 Stuttgart · New York
 ISSN 0722-1819

Korrespondenzadresse

PD Christian Maihöfner
 Universität Erlangen
 Neurologische Klinik
 Schwabachanlage 6
 91054 Erlangen
 christian.maihoefner@
 uk-erlangen.de

Zusammenfassung

In den letzten Jahren konnten zur Pathophysiologie des komplexen regionalen Schmerzsyndroms (CRPS) einige neue Erkenntnisse gewonnen werden. Während in der Vergangenheit das Konzept des sympathisch unterhaltenen Schmerzes („sympathetically maintained pain“, SMP) im Vordergrund stand, stellt sich nun die Erkrankung als komplexes Zusammenspiel von somatosensorischen, motorischen, inflammatorischen und autonomen Veränderungen dar. Wie bei anderen neuropathischen Schmerzsyndromen kommt es beim CRPS zu einer peripheren und zentralen Sensibilisierung. Hierbei sind unter anderem postsynaptische NMDA-Rezeptoren im Hinterhorn beteiligt. Auch das endogene Schmerzhemmsystem ist bei CRPS-Patienten defizient. Zentrale neuroplastische Veränderungen im Bereich des somatosensorischen Kortex bedingen sensible Phänomene. Häufige motorische Störungen können durch zentrale Reorganisationsvorgänge im motorischen Kortex erklärt werden. Im Bereich der neurogenen Inflammation beim CRPS konnten neben dem Calcitonin-gene related peptide (CGRP) und Substanz P inzwischen weitere beteiligte proinflammatorische Zytokine identifiziert werden. Hinsichtlich des sympathischen Nervensystems weisen aktuelle Erkenntnisse weniger auf eine erhöhte efferente Aktivität, als auf eine Sensibilisierung peripherer adrenerger Rezeptoren hin. Insbesondere die Expression von α_1 -Adrenozeptoren auf C-Fasern spielt hier eine Rolle. Diese im Artikel weiter ausgeführten Konzepte schließen sich keineswegs aus, vielmehr ergänzen sie sich. Die verschiedenen Pathomechanismen greifen ineinander. Das intra- und interindividuell variable klinische Erscheinungsbild des CRPS wird durch die unterschiedliche Beteiligung der Systeme erklärbar.

*Beide Autoren sind gleichberechtigte Autoren.

Abstract

Knowledge about the pathophysiology underlying the complex regional pain syndrome (CRPS) has increased over the last years. Classically, CRPS has been considered to be mainly driven by sympathetic dysfunction with sympathetically maintained pain being its major pathogenetic mechanism. Currently, the disease is understood as result of a complex interplay between altered somatosensory, motor, autonomic and inflammatory systems. Peripheral and central sensitization is a common feature in CRPS as in other neuropathic pain syndromes. One important mechanism is the sensitization of spinal dorsal horn cells via activation of postsynaptic NMDA-receptors by chronic C-fiber input. Differential activity of endogenous pain modulating systems may play a pivotal role in the development of CRPS, too. Neuronal plasticity of the somatosensory cortex accounts for central sensory signs. Also the motor system is subject to central adaptive changes in patients with CRPS. Calcitonin-gene related peptide (CGRP) and substance P mediate neurogenic inflammation. Additionally other proinflammatory cytokines involved in the inflammatory response in CRPS have been identified. In terms of the sympathetic nervous system, recent evidence rather points to a sensitization of adrenergic receptors than to increased efferent sympathetic activity. Particularly the expression of α_1 -adrenoceptors on nociceptive C-fibers may play a major role. These pathophysiological ideas do not exclude each other. In fact they complement one another. The variety of the involved systems may explain the versatile clinical picture of CRPS.

Einleitung

Der Pathophysiologie des komplexen regionalen Schmerzsyndroms (CRPS) liegen Veränderungen im somatosensorischen, motorischen und autonomen Nervensystem zugrunde. Nach einem Trauma im Bereich der Extremitäten, selten auch nach zerebralen Läsionen, kommt es in diesen Systemen zu einer persistierenden maladaptiven Antwort mit entsprechenden Symptomen wie persistierenden Schmerzen, zentralen Bewegungsstörungen, trophischen Störungen und Ödemen. In den letzten Jahren konnten verschiedene pathophysiologische Mechanismen auf den unterschiedlichen Gebieten herausgearbeitet werden.

Somatosensorik

Patienten mit CRPS leiden regelhaft unter spontanen und stimulus-evozierbaren Schmerzen, die auch nach Beseitigung bzw. Ausheilung eines noxischen auslösenden Ereignisses anhalten. In der klinisch-neurologischen Untersuchung imponieren hier Dysästhesien, Hyperalgesie (vermehrte Schmerzempfindlichkeit für spitze Reize) und Allodynie (schmerzhafte Empfindung nicht-noxischer Reize wie oberflächlicher leichter Berührung oder leichten Drucks auf tiefer liegendes Gewebe). Diese Symptome entsprechen denen schmerzhafter Neuropathien [1]. Entsprechend werden auch beim CRPS Pathomechanismen vermutet, die denen der peripheren Sensibilisierung beim neuropathischen Schmerz entsprechen, ohne dass diese spezifisch beim CRPS untersucht wurden. Dazu zählen eine für den Spontanschmerz verantwortliche höherfrequente Entladungsrate von nozizeptiven A δ - und C-Fasern, die unter anderem durch eine erhöhte Konzentration von spannungsabhängigen Natriumkanälen und Expression von α -Adrenozeptoren bedingt ist [2]. Zusätzlich tragen vermindert aktive inhibitorische nozizeptive Systeme zu einer gesteigerten Schmerzperzeption bei. Als Beispiel ist eine verminderte GABA-vermittelte Signaltransduktion im Hinterhorn zu nennen [3]. Außerdem kommt es zu einer Sensibilisierung auf spinaler Ebene. Hierbei führt die repetitive Entladung von A δ - und C-Fasern im Hinterhorn zu einer verstärkten synaptischen Kopplung des peripheren nozizeptiven Signals zu aufsteigenden Neuronen des Tractus spinothalamicus. Korrelat dieser vom Aktivierungsgrad der Nozizeptoren abhängigen neuronalen Plastizität ist unter anderem die Disinhibition von glutamatergen postsynaptischen N-Methyl-D-Aspartat (NMDA)-Rezeptoren, die ihrerseits zu einer verstärkten Transmission im Bereich des Hinterhorns beitragen [4]. Die Gabe des NMDA-Rezeptor-Antagonisten S-Ketamin bei CRPS führte in kleineren klinischen Studien zu einer Besserung der Schmerzsymptomatik [5–7].

In einer rezenten psychophysischen Studie konnten beim CRPS differentiell modulierte endogene pronozizeptive und schmerz-inhibitorische Systeme nachgewiesen werden [8]. Dabei wurde mittels 45-minütiger transdermaler elektrischer Reizung eine Subpopulation von C-Fasern mit einer variablen Stromstärke gereizt, die bei Patienten und gesunden Probanden einen Schmerz der Stärke 6 auf einer Skala von 0 (kein Schmerz) bis 10 (maximal vorstellbarer Schmerz) hervorrief. Dadurch wurde eine primäre und sekundäre Hyperalgesie um den Reizort induziert [9]. Als Zeichen eines vermindert aktiven endogenen Schmerzhemmsystems war bei den Patienten sowohl auf der betroffenen als auch auf der Gegenseite die Adaptation an den elektrischen

Schmerzreiz geringer. Dagegen wies die CRPS-betroffene Hand im Vergleich zur Gegenseite und zu Händen der gesunden Kontrollpersonen ein vergrößertes Hyperalgesie-Areal auf. Dies wurde als Aktivierung pronozizeptiver Modulationsmechanismen interpretiert [8]. Hiermit konnte erstmals gezeigt werden, dass beim CRPS eine Verschiebung der endogenen Schmerzmodulation hin zur Pronozizeption und weg von der Antinozeption eine Rolle spielt.

Neben Schmerzen imponieren bei Patienten mit CRPS häufig handschuhförmige Sensibilitätsstörungen wie Hypästhesien oder eine verminderte Fähigkeit zur Lokalisierung taktiler Stimuli. Diese Symptome lassen sich neuroanatomisch nicht mit der Läsion eines peripheren Nerven, des Plexus oder einer Nervenwurzel erklären. Vielmehr legt die Verteilung eine zentrale Genese der sensiblen Phänomene nahe. Während der letzten Jahre wurden klinisch vermutete zentralnervöse Veränderungen des somatosensorischen Systems in mehreren Studien untersucht. So fanden Pleger et al., dass mit einer verminderten Zweipunkt-diskrimination am Zeigefinger der erkrankten Hand eine schwächere Aktivierung des kontralateralen primären (S1) und sekundären (S2) somatosensorischen Kortex bei taktiler Stimulation einhergeht [10]. Eine magnetenzephalografische Studie untersuchte die primäre kortikale Repräsentation von Daumen (D1), Kleinfinger (D5) und Unterlippe in Patienten mit CRPS. Überraschenderweise schrumpfte die Ausbreitung der kortikalen Handrepräsentation kontralateral zur CRPS-Seite und lag näher am Areal der Unterlippe [11]. Das Ausmaß dieser kortikalen Reorganisation korrelierte positiv mit der Ausdehnung der Hyperalgesie und der Schmerzhaftigkeit des CRPS. Die kortikale Annäherung von Lippen- und Handrepräsentation erklärt auch die bei CRPS-Patienten bisweilen auftretenden taktil induzierten Misslokalisationen, das heißt die gefühlten Berührungen im Bereich der ipsilateralen Unterlippe und Wange beim Bestreichen der erkrankten Hand. Ähnliche Phänomene sind auch nach Armamputationen beschrieben [12]. Diese neuroplastischen Veränderungen waren nach suffizienter Therapie in derselben Kohorte rückläufig [13] (• **Abb. 1**).

In einer weiteren Untersuchung wurde mittels funktioneller Kernspintomografie nachgewiesen, dass sich die kortikale Aktivierung nach Applikation von mechanischen Reizen auf der hyperalgetischen CRPS-betroffenen Seite substanziiell von der kortikalen Verarbeitung identischer Stimuli auf der gesunden Seite unterscheidet [14]. Es zeigte sich vor allem eine Mehraktivierung im Bereich des Cingulums und frontalen Kortex. Diese Areale werden mit der affektiv-motivationalen Schmerzverarbeitung in Verbindung gebracht. Inzwischen wurden mittels Voxelbasierter Morphometrie beim CRPS auch strukturelle Veränderungen des Gehirns nachgewiesen. Eine Atrophie der grauen Substanz zeigte sich auch in Regionen, die mit der Schmerzverarbeitung assoziiert sind, wie der anterioren Insula und dem ventromedialen präfrontalen Kortex [15].

Ein weiterer Hinweis auf eine maßgebliche zentrale Beteiligung bei der Pathogenese eines CRPS ist die Beobachtung, dass Patienten zum Teil Neglekt-artige Symptome berichten. In einer Fragebogen-basierten Studie gaben 60% an, die schmerzhafteste Extremität fühle sich nicht dem Körper zugehörig an [16]. Klassische neurologische Zeichen des Neglekts wie Extinktionsphänomene sind jedoch nicht nachweisbar, sodass die Symptome vom klassischen Hemineglect nach Läsion des rechten Parietalhirns unterschieden werden müssen [17, 18].

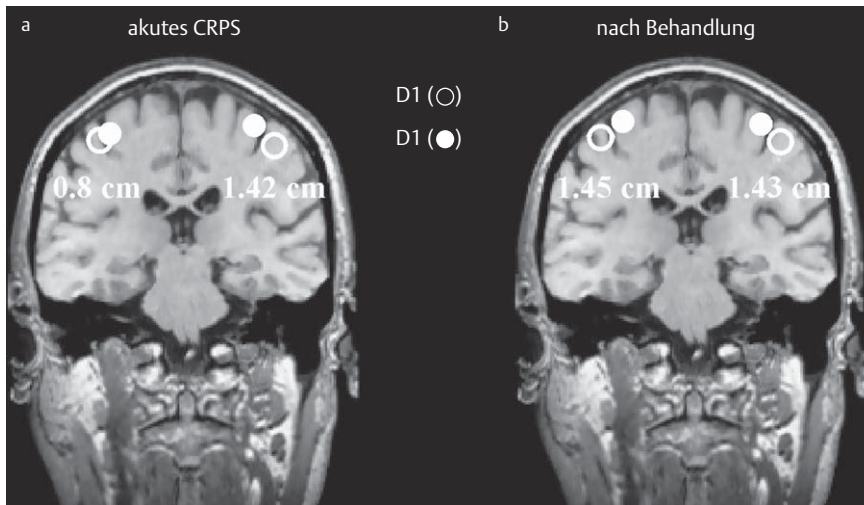


Abb. 1 Kortikale Plastizität im somatosensorischen System bei CRPS der linken Hand. Die Extension der linken Hand am entsprechenden rechten primären somatosensiblen Kortex, gemessen als Abstand von Daumen (D1) und Kleinfinger (D5), war im Vergleich zur Gegenseite von 1,42 cm auf 0,8 cm verringert (a). Nach einjähriger Therapie war die Somatotopie des Gyri postcentralis wieder normalisiert (b). Modifiziert nach [13].

Motorik

Viele Patienten mit einem CRPS I entwickeln im Laufe ihrer Erkrankung motorische Störungen. Dazu gehören einerseits gestörte Willkürbewegungen mit eingeschränkter Feinmotorik, komplexer Kraftminderung, gestörter Bewegungsinitiation bis zu Neglekt-artigen Symptomen und reduzierten Bewegungsumfängen, die über eventuell vorhandene Kontrakturen hinausgehen. Andererseits bestehen zum Teil unwillkürliche dystone Bewegungen, Myoklonien und Tremor [19,20]. Auch diese motorischen Symptome sind in ihrer Komplexität nur durch zentrale Reorganisationsphänomene zu erklären. In den letzten Jahren wurden zunehmend experimentelle Befunde erhoben, die zeigten, dass neuronale Plastizität im motorischen System wie die lange beschriebenen Störungen im somatosensorischen, autonomen und entzündlichen Bereich dem Syndromenkomplex des CRPS hinzugerechnet werden muss.

Die klinische Erfahrung, dass die motorische Funktion der betroffenen oberen Extremität über ein schmerzbedingtes Ausmaß hinaus gestört ist, konnte in einer kinematografischen Analyse objektiviert werden [21]. Die Aufgabe bestand darin, einen 1 cm großen Zylinder mit Daumen und Zeigefinger zu greifen. Hierbei zeigte sich in der Phase der initialen Bewegungsakzeleration kein Unterschied zwischen CRPS-Patienten und Kontrollprobanden. Allerdings war die Bewegung der betroffenen Hand in der Dezelerationsphase im Seitenvergleich verlangsamt. Insbesondere in der Zielphase der Bewegung war bei den erkrankten Händen eine zeitliche Verzögerung sowie eine erhöhte Variabilität des Bewegungsumfanges messbar [21]. Für diese Zielphase essentiell ist eine intakte Integration visuell-räumlicher und propriozeptiver somatosensorischer Informationen. Diese Leistung wird im posterioren parietalen Kortex erbracht, dessen ungestörte Funktion neben einem intakten motorischen und prämotorischen Kortex Voraussetzung für die Ausführung einer zielgenauen Bewegung ist [22]. Bestätigend für die Bedeutung des posterioren parietalen Kortex und des Motorkortex bei CRPS-assoziierten motorischen Störungen waren Befunde der funktionellen MR-Bildgebung. Beim Fingertapping zeigten sich im Vergleich zu gesunden Kontrollpersonen verstärkte beidseitige Aktivierungen im Bereich der primären und supplementären Motorkortizes sowie der intraparietalen Sulci. Diese Aktivierungen korrelierten positiv mit dem Ausmaß der motorischen Symptome [21]. Das heißt, zum Erbringen derselben motorischen Leistung mussten CRPS-Patienten mehr Hirnareale re-

krutieren. Entsprechend gaben in einer Fragebogen-basierten Studie 56% der Patienten an, bei willkürlichen Bewegungen der betroffenen Extremität ihre ganze Aufmerksamkeit aufwenden zu müssen [16].

Neben Störungen der Willkür- und Zielmotorik treten wie oben beschrieben auch unwillkürliche Bewegungsstörungen wie Tremor, Myoklonien und Dystonien auf. Passend zu diesen positiven motorischen Symptomen fanden sich in Experimenten mit transkranieller Magnetstimulation (TMS) Hinweise auf Modulationen im motorischen System. So waren bei Patienten mit CRPS 1 das Ausmaß der intrakortikalen Hemmung sowohl kontra- als auch ipsilateral zur betroffenen Seite reduziert [23]. Ähnliche Befunde finden sich bei dystonen Erkrankungen und nach Extremitäten-Amputationen. Auch Daten aus MEG-Untersuchungen sprechen für eine Hemmung der Inhibition des motorischen Kortex bei CRPS-Patienten [24].

Die Dystonie ist eine besonders schwere und behindernde Form der Bewegungsstörung mit anhaltenden unwillkürlichen Muskelkontraktionen. Mit ca. 20% tritt sie beim CRPS relativ häufig auf und breitet sich oft über die betroffene Extremität aus [25,26]. Ähnlich den primären Dystonien wird auch hier eine maladaptive neuroplastische Störung inhibitorischer zentraler und spinaler Einflüsse vermutet [27,28]. Dafür spricht auch die therapeutische Wirksamkeit von Baclofen, einem Agonisten am inhibitorisch wirkenden GABA_B-Rezeptor. γ -Aminobuttersäure (GABA) ist neben Glycin der wichtigste inhibitorische Neurotransmitter. In zwei offenen Studien mit je sechs und 38 Patienten besserte sich die Dystonie durch intrathekale Baclofengabe [29,30].

Inflammation

An der Pathogenese des CRPS sind vermutlich auch inflammatorische Prozesse beteiligt. Die klassischen Entzündungszeichen Calor, Rubor, Dolor, Tumor und Functio laesa lassen sich regelmäßig im akuten Stadium nachweisen [31]. Aktuell wird eine neurogene Entzündung als auslösender Mechanismus postuliert, die durch die Ausschüttung von Calcitonin-gene related peptide (CGRP) und Substanz P aus unbemerkten nozizeptiven C-Fasern angestoßen wird [32]. Diese proinflammatorischen Neuropeptide werden nach repetitiver Stimulation von C-Fasern freigesetzt. Sie führen im Bereich des Hinterhorns einerseits zu einer zentralen Sensibilisierung der Schmerzperzeption. Ande-

rerseits vermitteln CGRP und Substanz P zumindest im Tiermodell Vasodilatation und Proteinextravasation und damit ein interstitielles Ödem [33]. Im Blut von CRPS-Patienten waren entsprechend erhöhte Werte dieser Neuropeptide und von Bradykinin nachweisbar, systemische Entzündungszeichen fehlten [34–36]. Auch verschiedene andere proinflammatorische Zytokine werden lokal und systemisch differentiell exprimiert. So konnte in verschiedenen Studien durch Analyse des Inhalts induzierter Hautblasen eine erhöhte proinflammatorische Zytokinkonzentration in der CRPS-betroffenen Extremität nachgewiesen werden. Dazu gehören Interleukin-6 (IL-6) und Tumornekrosefaktor α (TNF α) [37,38]. Auch systemisch ließen sich in Blutanalysen veränderte Expressionsprofile verschiedener Zytokine messen. So war die mRNA der proinflammatorischen Zytokine TNF α und IL-2 in einer Studie mit 40 Patienten und 34 gesunden Kontrollen erhöht, während die mRNA der antiinflammatorischen IL-4, IL-10 und TGF β 1 erniedrigt bzw. unverändert zur Kontrollgruppe waren. Diese Expressionsniveaus wurden auch auf Proteinebene bestätigt [39]. In einer weiteren Studie konnte gezeigt werden, dass der Nachweis einer mechanischen Hyperalgesie mit einer im Blut erhöhten Konzentration des löslichen TNF α -Rezeptors assoziiert ist [14]. Im Liquor von CRPS-Patienten waren erhöhte Spiegel von IL-1 und IL-6 nachweisbar [40].

Eine wesentliche Beteiligung inflammatorischer Mechanismen bei der Entstehung eines CRPS konnte auch im Tiermodell gezeigt werden. Nach artifizieller Fraktur und vierwöchiger Immobilisation der Tibia von Ratten entwickelt sich ein CRPS-ähnliches persistierendes Bild mit Überwärmung der Hinterpfote, Ödem, Allodynie und periartikulärer Osteoporose. Die Gabe eines Neurokinin 1 (NK1)-Rezeptorantagonisten, der die Wirkung von Substanz P an diesem Rezeptor inhibiert, verhinderte die Ausbildung der entzündlichen Veränderungen [41]. Ähnliches wurde durch Glukokortikoid-Applikation erreicht [42]. Neben dem Nachweis eines proinflammatorischen Expressionsprofils beim CRPS mittels statischer Konzentrationsmessungen wurden auch dynamische inflammatorische Antworten auf schmerzhafte Stimuli untersucht. Unter anderem wurden nach elektrischer Stimulation von C-Fasern die CGRP-vermittelte Rötung um den Reizort (axon reflex flare) sowie die wahrscheinlich Substanz P-vermittelte Proteinextravasation untersucht. Patienten mit floridem CRPS zeigten eine verstärkte Rötung um den Reizort, sowie eine Proteinextravasation, die in der Kontrollgruppe nicht nachweisbar war [43]. In einer weiteren Studie zeigte sich interessanterweise, dass die Fläche der Rötung selbst nach Ausheilen des CRPS und bei Stimulation der nicht betroffenen kontralateralen Extremität in der Patientengruppe signifikant größer als in der Gruppe gesunder Probanden war [44]. Diese verstärkte Bereitschaft zur neurogenen Entzündung – sei es durch verstärkte Neuropeptid-Ausschüttung oder verzögerte Degradation – könnte zu einer Prädisposition für ein CRPS beitragen.

CGRP, Substanz P und Bradykinin werden unter anderem vom Angiotensin-converting enzyme (ACE) abgebaut. Vorläufige retrospektive Daten zeigten, dass eine antihypertensive Therapie mit ACE-Hemmern mit einem 2,7-fachen Risiko der Entwicklung eines CRPS verbunden ist. Auch dies spricht für eine Beteiligung proinflammatorischer Zytokine beim CRPS [45].

Verschiedene Studien diskutierten in den letzten Jahren eine autoimmune Beteiligung bei der Entstehung eines CRPS. Eine Gruppe konnte in Seren von CRPS-Patienten Autoantikörper gegen Strukturen des autonomen Nervensystems nachweisen, nicht aber bei gesunden Probanden oder Patienten mit Neuropathie

[46,47]. In einer anderen Serien zeigten Seren von CRPS-Patienten nach minimalem Trauma immunreaktive Aktivität gegen neuronales embryonales Mausegewebe [48]. Ob diesen Veränderungen tatsächlich eine pathogenetische Bedeutung zuzuschreiben ist, oder ob es sich hierbei lediglich um ein Begleitphänomen handelt, muss aktuell noch offen bleiben. In diversen Assoziationsstudien konnten außerdem einige HLA-Antigene identifiziert werden, die überzufällig häufig bei CRPS-Patienten auftreten. Hierzu zählen HLA-B62, HLA-DQ8 [49], HLA-DQ1 [50] und andere. Auch dies könnte ein Hinweis auf eine (auto-)immunologische Beteiligung bei der Prädisposition zur Entwicklung eines CRPS sein.

Autonomes Nervensystem und Vasomotorik

Das CRPS gilt als beispielhafte Erkrankung, bei der das sympathische Nervensystem an der Entstehung des Schmerzes beteiligt ist („sympathetically maintained pain“, SMP). Klassische vom Sympathikus beeinflusste Parameter sind Gefäßtonus mit Regulation von Hauttemperatur und Hautfarbe, sowie die Sudomotorik. Hier ließen sich in den letzten Jahren jedoch auch komplementäre Mechanismen identifizieren, die an der Regulation der Vasomotorik und der Schweißdrüsenaktivität beteiligt sind und beim CRPS eine Rolle spielen. Als Beispiele sind hier Endothelin-1 und CGRP zu nennen, auf deren Effekte später eingegangen werden soll.

Beim CRPS scheint das sympathische Nervensystem auch einen direkten Effekt auf nozizeptive C-Fasern und damit die Schmerzentstehung zu haben. Unter normalen Bedingungen erregen Transmitter des sympathischen Nervensystems diese Nozizeptoren nicht [51]. In verschiedenen Untersuchungen fanden sich jedoch Hinweise auf eine direkte Kopplung von (nor-)adrenerger Aktivität und Schmerzperzeption bei SMP und CRPS. So war die Schmerz Wahrnehmung in Körperregionen mit SMP bei intradermaler Injektion von Noradrenalin verstärkt [52,53]. Eine Studie nutzte die physiologische Steigerung der sympathischen Vasokonstriktorenaktivität unter Ganzkörperkühlung. Diese vermittelte in der betroffenen CRPS-Region spontane Schmerzen und eine verstärkte Hyperalgesie [54]. Auch in Situationen mit hohem adrenergem Tonus, wie zum Beispiel nach Erschrecken, werden von CRPS-Patienten verstärkte Schmerzen berichtet [55].

Diese verstärkte Reaktion auf sympathische Stimuli kann entweder Ausdruck einer gesteigerten sympathischen Aktivität, oder einer Sensibilisierung sein. Wahrscheinlich überwiegt eher letzteres, das heißt im Rahmen eines CRPS kommt es zu einer verstärkten vasomotorischen, sudomotorischen und nozizeptiven Antwort auf weitgehend unveränderte sympathische Neurotransmitter [56]. So ist die Konzentration von Adrenalin und Noradrenalin im Plasma in der betroffenen Extremität im Seitenvergleich unverändert bzw. erniedrigt [57]. Außerdem werden beim CRPS vermehrt α_1 -adrenerge Rezeptoren exprimiert [58]. Auch aus therapeutischer Perspektive ist eher eine Sensibilisierung nachvollziehbar, da die früher häufig angewandte pharmakologische Sympathikusblockade offensichtlich nur bei wenigen Patienten wirksam ist. Eine Metaanalyse fand bei generell schlechter Datenqualität keinen eindeutigen Hinweis auf einen positiven Effekt [59].

Auch die Vasomotorik wird beim CRPS durch eine Sensibilisierung von α -adrenergen Rezeptoren beeinflusst. So vermittelten gleiche Dosen von Noradrenalin in Venen CRPS-betroffener

Hände eine verstärkte Vasokonstriktion im Vergleich zu Händen gesunder Kontrollpersonen [60]. Dabei scheint die Regulation der Vasomotorik abhängig vom Stadium der Erkrankung zu sein. In einer Studie wurden Patienten mit CRPS, neuralgischen Schmerzen oder gesunde Probanden durch Körperkühlung sympathikoton stimuliert [61]. Bei Patienten mit akutem CRPS war die betroffene Extremität wärmer als die Gegenseite und als die der Kontrollgruppen. Im chronischen Stadium wurden an der betroffenen Seite kältere Temperaturen gemessen als in den Vergleichsgruppen. Dabei war die Noradrenalin-Konzentration im venösen Blut auf der CRPS-Seite erniedrigt [61]. Ein gestörter vasomotorischer Reflex im Akutstadium wurde auch in einer früheren Untersuchung gefunden [62]. Ursache der Überwärmung in der akuten Phase könnte so neben der neurogenen Entzündung mit Freisetzung vasoaktiver Neuropeptide auch eine verminderte Reagibilität des peripheren sympathischen Nervensystems sein. In der Spätphase dagegen sind vasodilatative Reflexe gestört [63].

Neben dem sympathischen Nervensystem konnte in den letzten Jahren bei CRPS auch Endothelin-1 (ET-1) als potenter Vasokonstriktor identifiziert werden. Dieses Neuropeptid war in artifiziellen Hautblasen bei CRPS erhöht [64]. Diese Umverteilung des Blutflusses führt zu einer Störung der kapillären Versorgung. Entsprechend kommt es bei CRPS zu einer lokalen Gewebshypoxie mit Azidose und lokalem Lactat-Anstieg [65, 66]. Gerade bei CRPS-Patienten vermitteln die dadurch frei werdenden Protonen Schmerz in Haut und tieferen Strukturen [67]. Auch die Produktion von ebenfalls schmerzvermittelnden freien Radikalen ist bei CRPS-Patienten gesteigert [68]. Diese fallen sowohl bei Gewebshypoxie als auch im Rahmen einer Entzündungsreaktion vermehrt an.

Hinsichtlich der gestörten Sudomotorik zeigte sich, dass die Schweißdrüsen nicht nur unter Kontrolle des sympathischen Nervensystems stehen. Auch das durch C-Fasern freigesetzte CGRP steigert die Schweißsekretion in physiologischen Konzentrationen [69].

Das CRPS 1 wird derzeit auch als posttraumatische fokale Erkrankung der kleinen Nervenfasern, also der dünn myelinisierten A δ - und unmyelinisierten C-Fasern, diskutiert [70]. Viele Charakteristika hat das CRPS mit einer „small fiber“ Neuropathie gemein, wie schmerzhafte Dysästhesien, aber auch Störungen der Sudo- und Vasomotorik [71]. Strukturelle Untersuchungen stützen diese These: In Nervi surales von CRPS-Patienten fanden sich degenerierte C-Fasern [72]. Zudem ließen sich verminderte dünne Nervenfasern epidermal, perivaskulär und an den Schweißdrüsen nachweisen [73]. Eine unabhängige Studie zeigte ebenfalls, dass in Hautbiopsien von CRPS-betroffenen Extremitäten die intraepidermale Neuritendichte im Seitenvergleich vermindert ist [74]. Auch die typische fleckige ossäre Demineralisation ist zumindest partiell durch eine Funktionsstörung von A δ - und C-Fasern erklärbar [70].

Schlussfolgerung

Der Entwicklung eines CRPS liegen verschiedene pathogenetische Prinzipien zugrunde, die miteinander in Wechselwirkung treten. Beteiligt sind das periphere, autonome und zentrale Nervensystem sowie Inflammation. Durch die Vielzahl der involvierten Systeme ist die klinische Variationsbreite groß. In den letzten Jahren wuchs insbesondere das Wissen um zentrale neuroplastische Veränderungen beim CRPS. Dadurch konnten bis-

lang nicht einzuordnende sensible und motorische Phänomene erklärt werden. Ein einzelner CRPS-auslösender prädisponierender Faktor wurde bislang nicht identifiziert. Vielmehr scheinen CRPS-Patienten in verschiedenen Bereichen generell auch nach Ausheilung der Erkrankung bzw. auf der gesunden Seite anders als Kontrollpersonen zu reagieren. Diese These wird durch Daten für das nozizeptive System [8] und für die neurogene Inflammation [44] gestützt. Bei entsprechender (genetischer?) Veranlagung scheint ein noxischer Reiz mit Verletzung kleinster Nervenäste die Kaskade in Gang zu setzen. Für eine Interaktion zwischen den Systemen sind viele Möglichkeiten denkbar. Zukünftige Aufgabe wird sein, dieses Wechselspiel weiter aufzuklären.

Danksagung

▼ Diese Arbeit wurde unterstützt durch den Deutschen Forschungsverein „Neuropathischer Schmerz“ (DFNS) des Bundesministeriums für Bildung und Forschung und die DFG (KFO 130).

Interessenkonflikt: Nein



Christian Maihöfner

Privatdozent Dr. med. Christian Maihöfner hat Humanmedizin in Erlangen und London studiert. Nach seinem Staatsexamen wurde er zum Facharzt für Neurologie an der Neurologischen Universitätsklinik Erlangen ausgebildet. Er ist aktuell geschäftsführender Oberarzt

am Schmerzzentrum der Universität Erlangen und Oberarzt der Neurologischen Universitätsklinik. Seine Forschungsschwerpunkte sind Neuroplastizität, Schmerz und funktionelle Bildgebung des menschlichen Gehirns. Er ist Autor von über 80 Artikeln und Buchbeiträgen. Forschungsarbeiten seiner Arbeitsgruppe wurden mit zahlreichen Wissenschaftspreisen ausgezeichnet, u. a. dem Deutschen Schmerzpreis (2004 und 2009), dem Europäischen Schmerzpreis (2006) und dem Sertürnerpreis (2006). Darüber hinaus ist er regelmäßiger Referent auf nationalen und internationalen Kongressen.



Florian Nickel

1997–2004 Medizinstudium an der Julius-Maximilians-Universität in Würzburg. Promotion über Kandidatengene in einem murinen Herzinsuffizienzmodell (Insitut für Pharmakologie und Toxikologie, Universität Würzburg; Direktor: Prof. Dr. M. J. Lohse). Weiterbildung: 2004–2006 Neurologische Klinik und Poliklinik, Universität Würzburg

(Prof. Dr. K. V. Toyka), 2006–2008 Medizinische Klinik und Interdisziplinäre Intensivstation, Stadtspital Triemli, Zürich (Prof. Dr. O. Oelz, Prof. Dr. Ch. Meier), seit 2008 Neurologische Klinik, Universität Erlangen (Prof. Dr. S. Schwab). Hier u. a. Tätigkeit in der CRPS-Ambulanz, Kopfschmerzambulanz und Ambulanz für Dystonie und Botulinumtoxintherapie. 2009 Posterpreis der Deutschen Gesellschaft für Neurologie.

Literatur

- 1 Baron R. Mechanisms of disease: neuropathic pain – a clinical perspective. *Nat Clin Pract Neurol* 2006; 2: 95–106
- 2 Woolf CJ, Mannion RJ. Neuropathic pain: aetiology, symptoms, mechanisms, and management. *Lancet* 1999; 353: 1959–1964
- 3 Lanz S, Maihofner C. Symptome und pathophysiologische Mechanismen neuropathischer Schmerzsyndrome. *Nervenarzt* 2009; 80: 430–444
- 4 Woolf CJ, Salter MW. Neuronal plasticity: increasing the gain in pain. *Science* 2000; 288: 1765–1769
- 5 Kiefer RT, Rohr P, Ploppa A et al. Efficacy of ketamine in anesthetic dosage for the treatment of refractory complex regional pain syndrome: an open-label phase II study. *Pain Med* 2008; 9: 1173–1201
- 6 Kiefer RT, Rohr P, Ploppa A et al. A pilot open-label study of the efficacy of subanesthetic isomeric S(+)-ketamine in refractory CRPS patients. *Pain Med* 2008; 9: 44–54
- 7 Sigttermans MJ, van Hilten JJ, Bauer MC et al. Ketamine produces effective and long-term pain relief in patients with Complex Regional Pain Syndrome Type 1. *Pain* 2009; 145: 304–311
- 8 Seifert F, Kiefer G, DeCol R et al. Differential endogenous pain modulation in complex-regional pain syndrome. *Brain* 2009; 132: 788–800
- 9 De Col R, Maihofner C. Centrally mediated sensory decline induced by differential C-fiber stimulation. *Pain* 2008; 138: 556–564
- 10 Pleger B, Ragert P, Schwenkreis P et al. Patterns of cortical reorganization parallel impaired tactile discrimination and pain intensity in complex regional pain syndrome. *Neuroimage* 2006; 32: 503–510
- 11 Maihofner C, Handwerker HO, Neundorfer B et al. Patterns of cortical reorganization in complex regional pain syndrome. *Neurology* 2003; 61: 1707–1715
- 12 Flor H, Nikolajsen L, Staehelin Jensen T. Phantom limb pain: a case of maladaptive CNS plasticity? *Nat Rev Neurosci* 2006; 7: 873–881
- 13 Maihofner C, Handwerker HO, Neundorfer B et al. Cortical reorganization during recovery from complex regional pain syndrome. *Neurology* 2004; 63: 693–701
- 14 Maihofner C, Forster C, Birklein F et al. Brain processing during mechanical hyperalgesia in complex regional pain syndrome: a functional MRI study. *Pain* 2005; 114: 93–103
- 15 Geha PY, Baliki MN, Harden RN et al. The brain in chronic CRPS pain: abnormal gray-white matter interactions in emotional and autonomic regions. *Neuron* 2008; 60: 570–581
- 16 Galer BS, Jensen M. Neglect-like symptoms in complex regional pain syndrome: results of a self-administered survey. *J Pain Symptom Manage* 1999; 18: 213–217
- 17 Forderreuther S, Sailer U, Straube A. Impaired self-perception of the hand in complex regional pain syndrome (CRPS). *Pain* 2004; 110: 756–761
- 18 Karin Swart CM, Stins JF, Beek PJ. Cortical changes in complex regional pain syndrome (CRPS). *Eur J Pain* 2009; 13: 902–907
- 19 Schwartzman RJ, Kerrigan J. The movement disorder of reflex sympathetic dystrophy. *Neurology* 1990; 40: 57–61
- 20 Birklein F, Riedel B, Sieweke N et al. Neurological findings in complex regional pain syndromes – analysis of 145 cases. *Acta Neurol Scand* 2000; 101: 262–269
- 21 Maihofner C, Baron R, DeCol R et al. The motor system shows adaptive changes in complex regional pain syndrome. *Brain* 2007; 130: 2671–2687
- 22 Desmurget M, Epstein CM, Turner RS et al. Role of the posterior parietal cortex in updating reaching movements to a visual target. *Nat Neurosci* 1999; 2: 563–567
- 23 Schwenkreis P, Janssen F, Rommel O et al. Bilateral motor cortex disinhibition in complex regional pain syndrome (CRPS) type I of the hand. *Neurology* 2003; 61: 515–519
- 24 Jouttonen K, Gockel M, Silen T et al. Altered central sensorimotor processing in patients with complex regional pain syndrome. *Pain* 2002; 98: 315–323
- 25 van Rijn MA, Marinus J, Putter H et al. Onset and progression of dystonia in complex regional pain syndrome. *Pain* 2007; 130: 287–293
- 26 Veldman PH, Reynen HM, Arntz IE et al. Signs and symptoms of reflex sympathetic dystrophy: prospective study of 829 patients. *Lancet* 1993; 342: 1012–1016
- 27 Breakefield XO, Blood AJ, Li Y et al. The pathophysiological basis of dystonias. *Nat Rev Neurosci* 2008; 9: 222–234
- 28 van de Beek WJ, Vein A, Hilgevoord AA et al. Neurophysiologic aspects of patients with generalized or multifocal tonic dystonia of reflex sympathetic dystrophy. *J Clin Neurophysiol* 2002; 19: 77–83
- 29 van Hilten BJ, van de Beek WJ, Hoff JJ et al. Intrathecal baclofen for the treatment of dystonia in patients with reflex sympathetic dystrophy. *N Engl J Med* 2000; 343: 625–630
- 30 van Rijn MA, Munts AG, Marinus J et al. Intrathecal baclofen for dystonia of complex regional pain syndrome. *Pain* 2009; 143: 41–47
- 31 de Mos M, Sturkenboom MC, Huygen FJ. Current understandings on complex regional pain syndrome. *Pain Pract* 2009; 9: 86–99
- 32 Blaes F, Tschernatsch M, Braeu ME et al. Autoimmunity in complex-regional pain syndrome. *Ann N Y Acad Sci* 2007; 1107: 168–173
- 33 Birklein F, Schmelz M. Neuropeptides, neurogenic inflammation and complex regional pain syndrome (CRPS). *Neurosci Lett* 2008; 437: 199–202
- 34 Birklein F, Schmelz M, Schifter S et al. The important role of neuropeptides in complex regional pain syndrome. *Neurology* 2001; 57: 2179–2184
- 35 Schinkel C, Gaertner A, Zaspel J et al. Inflammatory mediators are altered in the acute phase of posttraumatic complex regional pain syndrome. *Clin J Pain* 2006; 22: 235–239
- 36 Blair SJ, Chinthagada M, Hoppenstedt D et al. Role of neuropeptides in pathogenesis of reflex sympathetic dystrophy. *Acta Orthop Belg* 1998; 64: 448–451
- 37 Huygen FJ, De Bruijn AG, De Bruin MT et al. Evidence for local inflammation in complex regional pain syndrome type 1. *Mediators Inflamm* 2002; 11: 47–51
- 38 Heijmans-Antonissen C, Wesseldijk F, Munnikes RJ et al. Multiplex bead array assay for detection of 25 soluble cytokines in blister fluid of patients with complex regional pain syndrome type 1. *Mediators Inflamm* 2006; 2006: 28398
- 39 Uceyler N, Eberle T, Rolke R et al. Differential expression patterns of cytokines in complex regional pain syndrome. *Pain* 2007; 132: 195–205
- 40 Alexander GM, van Rijn MA, van Hilten JJ et al. Changes in cerebrospinal fluid levels of pro-inflammatory cytokines in CRPS. *Pain* 2005; 116: 213–219
- 41 Guo TZ, Offley SC, Boyd EA et al. Substance P signaling contributes to the vascular and nociceptive abnormalities observed in a tibial fracture rat model of complex regional pain syndrome type I. *Pain* 2004; 108: 95–107
- 42 Guo TZ, Wei T, Kingery WS. Glucocorticoid inhibition of vascular abnormalities in a tibia fracture rat model of complex regional pain syndrome type I. *Pain* 2006; 121: 158–167
- 43 Weber M, Birklein F, Neundorfer B et al. Facilitated neurogenic inflammation in complex regional pain syndrome. *Pain* 2001; 91: 251–257
- 44 Leis S, Weber M, Schmelz M et al. Facilitated neurogenic inflammation in unaffected limbs of patients with complex regional pain syndrome. *Neurosci Lett* 2004; 359: 163–166
- 45 Borsook D, Sava S. Pain: Do ACE inhibitors exacerbate complex regional pain syndrome? *Nat Rev Neurol* 2009; 5: 306–308
- 46 Blaes F, Schmitz K, Tschernatsch M et al. Autoimmune etiology of complex regional pain syndrome (M. Sudeck). *Neurology* 2004; 63: 1734–1736
- 47 Kohr D, Tschernatsch M, Schmitz K et al. Autoantibodies in complex regional pain syndrome bind to a differentiation-dependent neuronal surface autoantigen. *Pain* 2009; 143: 246–251
- 48 Goebel A, Vogel H, Caneris O et al. Immune responses to *Campylobacter* and serum autoantibodies in patients with complex regional pain syndrome. *J Neuroimmunol* 2005; 162: 184–189
- 49 de Rooij AM, Florencia Gosso M, Haasnoot GW et al. HLA-B62 and HLA-DQ8 are associated with Complex Regional Pain Syndrome with fixed dystonia. *Pain* 2009; 145: 82–85
- 50 Kemler MA, van de Vusse AC, van den Berg-Loonen EM et al. HLA-DQ1 associated with reflex sympathetic dystrophy. *Neurology* 1999; 53: 1350–1351
- 51 Zahn S, Leis S, Schick C et al. No alpha-adrenoreceptor-induced C-fiber activation in healthy human skin. *J Appl Physiol* 2004; 96: 1380–1384
- 52 Ali Z, Raja SN, Wesselmann U et al. Intradermal injection of norepinephrine evokes pain in patients with sympathetically maintained pain. *Pain* 2000; 88: 161–168
- 53 Torebjork E, Wahren L, Wallin G et al. Noradrenaline-evoked pain in neuralgia. *Pain* 1995; 63: 11–20
- 54 Baron R, Schattschneider J, Binder A et al. Relation between sympathetic vasoconstrictor activity and pain and hyperalgesia in complex regional pain syndromes: a case-control study. *Lancet* 2002; 359: 1655–1660
- 55 Drummond PD, Finch PM, Skipworth S et al. Pain increases during sympathetic arousal in patients with complex regional pain syndrome. *Neurology* 2001; 57: 1296–1303

- 56 Drummond PD. Mechanism of complex regional pain syndrome: no longer excessive sympathetic outflow? *Lancet* 2001; 358: 168–170
- 57 Drummond PD, Finch PM, Smythe GA. Reflex sympathetic dystrophy: the significance of differing plasma catecholamine concentrations in affected and unaffected limbs. *Brain* 1991; 114 (Pt 5): 2025–2036
- 58 Drummond PD, Skipworth S, Finch PM. alpha 1-adrenoceptors in normal and hyperalgesic human skin. *Clin Sci (Lond)* 1996; 91: 73–77
- 59 Cepeda MS, Lau J, Carr DB. Defining the therapeutic role of local anesthetic sympathetic blockade in complex regional pain syndrome: a narrative and systematic review. *Clin J Pain* 2002; 18: 216–233
- 60 Arnold JM, Teasell RW, MacLeod AP et al. Increased venous alpha-adrenoceptor responsiveness in patients with reflex sympathetic dystrophy. *Ann Intern Med* 1993; 118: 619–621
- 61 Wasner G, Schattschneider J, Heckmann K et al. Vascular abnormalities in reflex sympathetic dystrophy (CRPS I): mechanisms and diagnostic value. *Brain* 2001; 124: 587–599
- 62 Birklein F, Riedl B, Neundorfer B et al. Sympathetic vasoconstrictor reflex pattern in patients with complex regional pain syndrome. *Pain* 1998; 75: 93–100
- 63 Dayan L, Salman S, Norman D et al. Exaggerated vasoconstriction in complex regional pain syndrome-1 is associated with impaired resistance artery endothelial function and local vascular reflexes. *J Rheumatol* 2008; 35: 1339–1345
- 64 Groeneweg JG, Huygen FJ, Heijmans-Antonissen C et al. Increased endothelin-1 and diminished nitric oxide levels in blister fluids of patients with intermediate cold type complex regional pain syndrome type 1. *BMC Musculoskelet Disord* 2006; 7: 91
- 65 Koban M, Leis S, Schultze-Mosgau S et al. Tissue hypoxia in complex regional pain syndrome. *Pain* 2003; 104: 149–157
- 66 Heerschap A, den Hollander JA, Reynen H et al. Metabolic changes in reflex sympathetic dystrophy: a ³¹P NMR spectroscopy study. *Muscle Nerve* 1993; 16: 367–373
- 67 Birklein F, Weber M, Ernst M et al. Experimental tissue acidosis leads to increased pain in complex regional pain syndrome (CRPS). *Pain* 2000; 87: 227–234
- 68 Eisenberg E, Shtahl S, Geller R et al. Serum and salivary oxidative analysis in Complex Regional Pain Syndrome. *Pain* 2008; 138: 226–232
- 69 Schlereth T, Dittmar JO, Seewald B et al. Peripheral amplification of sweating – a role for calcitonin gene-related peptide. *J Physiol* 2006; 576: 823–832
- 70 Oaklander AL, Fields HL. Is reflex sympathetic dystrophy/complex regional pain syndrome type I a small-fiber neuropathy? *Ann Neurol* 2009; 65: 629–638
- 71 Novak V, Freimer ML, Kissel JT et al. Autonomic impairment in painful neuropathy. *Neurology* 2001; 56: 861–868
- 72 van der Laan L, ter Laak HJ, Gabreels-Festen A et al. Complex regional pain syndrome type I (RSD): pathology of skeletal muscle and peripheral nerve. *Neurology* 1998; 51: 20–25
- 73 Albrecht PJ, Hines S, Eisenberg E et al. Pathologic alterations of cutaneous innervation and vasculature in affected limbs from patients with complex regional pain syndrome. *Pain* 2006; 120: 244–266
- 74 Oaklander AL, Rissmiller JG, Gelman LB et al. Evidence of focal small-fiber axonal degeneration in complex regional pain syndrome-I (reflex sympathetic dystrophy). *Pain* 2006; 120: 235–243