UNIVERSITÄT
REGENSBURG

KLINIKUM

Perspektiven von Therapie und Prophylaxe der Adenovirus-Keratokonjunktivitis

J Hillenkamp
Universitäts-Augenklinik Regensburg

Geschichte

- 1889 Erstbeschreibung der Adenovirus-Keratokonjunktivitis (im folgenden „AKC“) durch Fuchs

- 1955 Jawetz identifiziert Adenoviren als Ursache

Adenoviren

- Adenoviren sind eine Gruppe von über 40 morphologisch ähnlichen, antigenetisch aber unterschiedlichen DNA-Viren

- stabile, äther-resistente Organismen, bis zu 6 Wochen vermehrungsfähig auf Oberflächen

- ubiquitäres Auftreten

- Ursache von Infektionen der oberen Atemwege und der Augen

Adenoviren

- Die meisten Adenovirus-Serotypen können AKC verursachen

- Serotypen 8, 19 und 37 rufen am häufigsten schwere Verläufe der AKC hervor, die als „Keratokonjunktivitis epidemica“ bezeichnet werden

- Adenoviren sind die häufigste Ursache viraler Bindehautentzündungen

Epidemiologie

- Die Akutphase ist hochkontagiös und tritt oft in Epidemien auf

- Schulen, Kindergärten, Kasernen, Grossraumbüros, Augenarztpraxen etc. sind häufig betroffen

Klinik der Akutphase

- Der klinische Verlauf wird in eine Akutphase mit Bindehautentzündung sehr unterschiedlicher Ausprägung mit und ohne Hornhautbeteiligung und eine chronische Phase mit Nummuli eingeteilt

- Anamnese: vor kurzem Erkältung oder Kontakt mit Personen mit „roten Augen“

- Inkubation 2-14 Tage

- Symptome meist erst an einem Augen, nach 2-4 Tage auch am anderen Auge

Klinik der Akutphase

- **typisch:** Follikel, Chemosis, Plica- und Karunkelschwellung, Epiphora
- **nicht immer:** ipsilaterale präaurikuläre Lymphknoten-schwellung
- **eher selten:** Keratitis superficialis punctata oder Stellataefflorescenzen, Endotheliitis mit Hornhautödem, Hornhauterosio

  (DD: akute Herpesinfektion!)

Typisches, relativ mildes Bild der frühen Akutphase

Typisches Bild der Akutphase

Akutphase mit ausgeprägter Chemosis

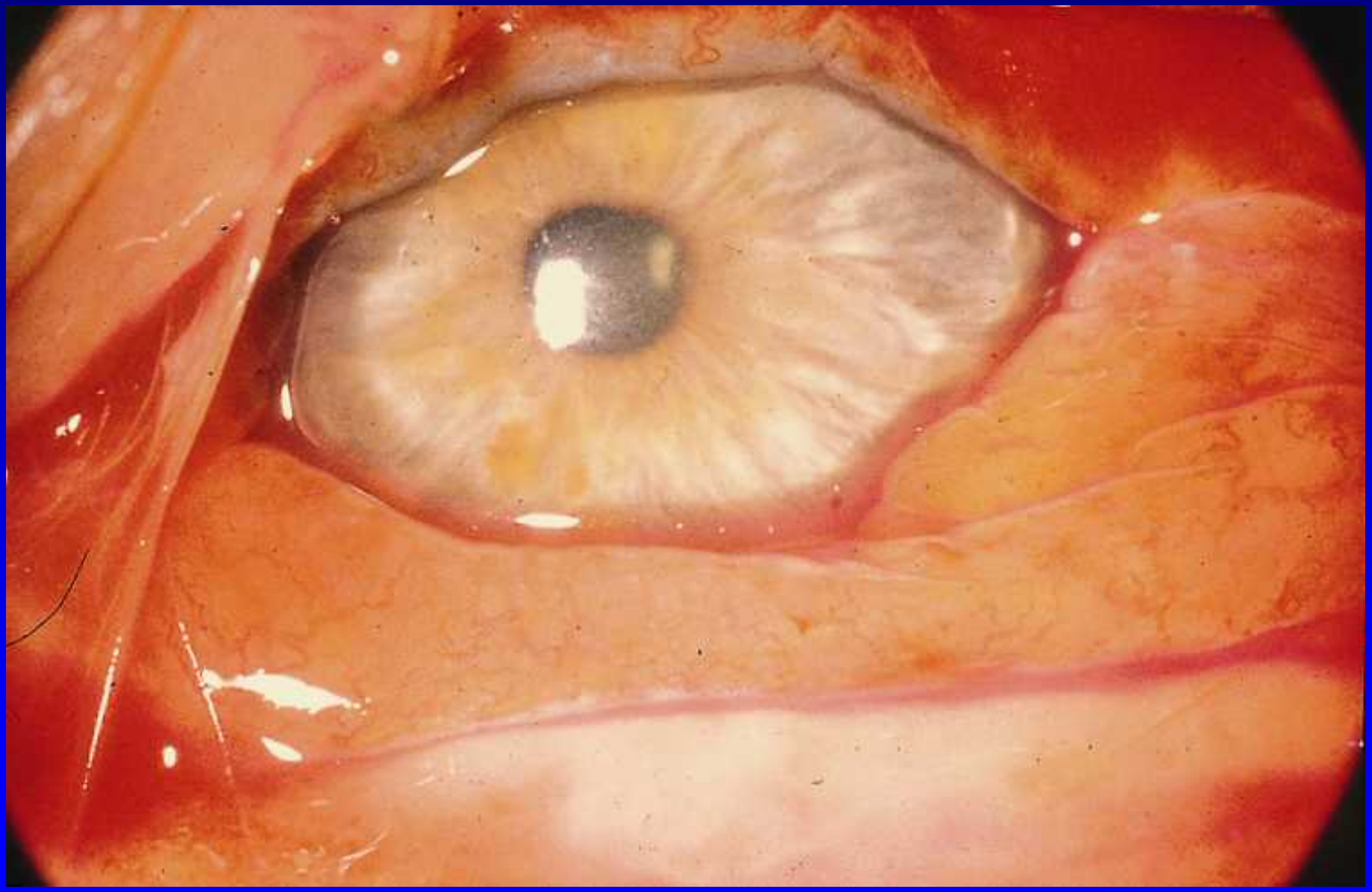

Akutphase mit Pseudomembranen

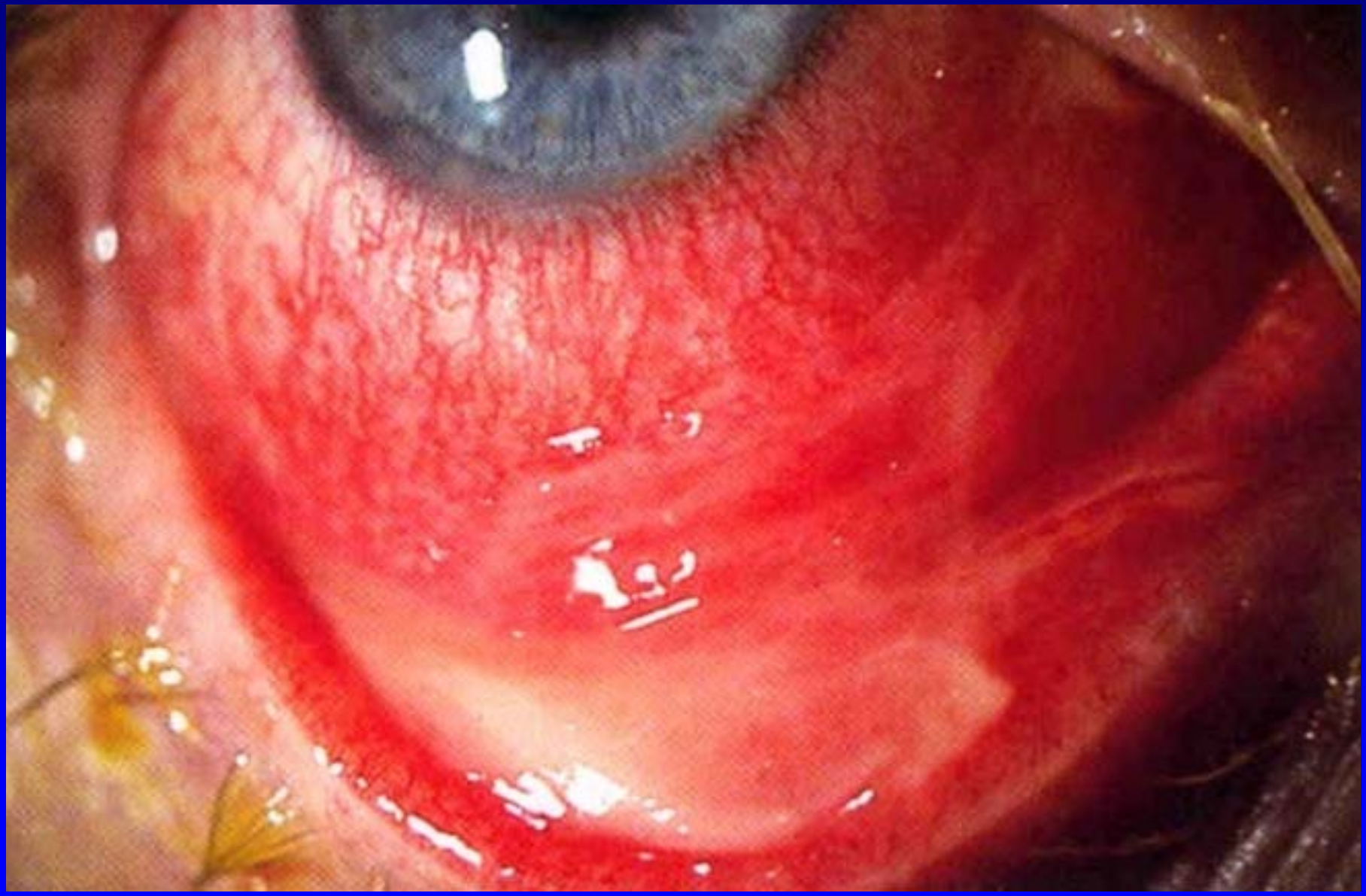

Akutphase

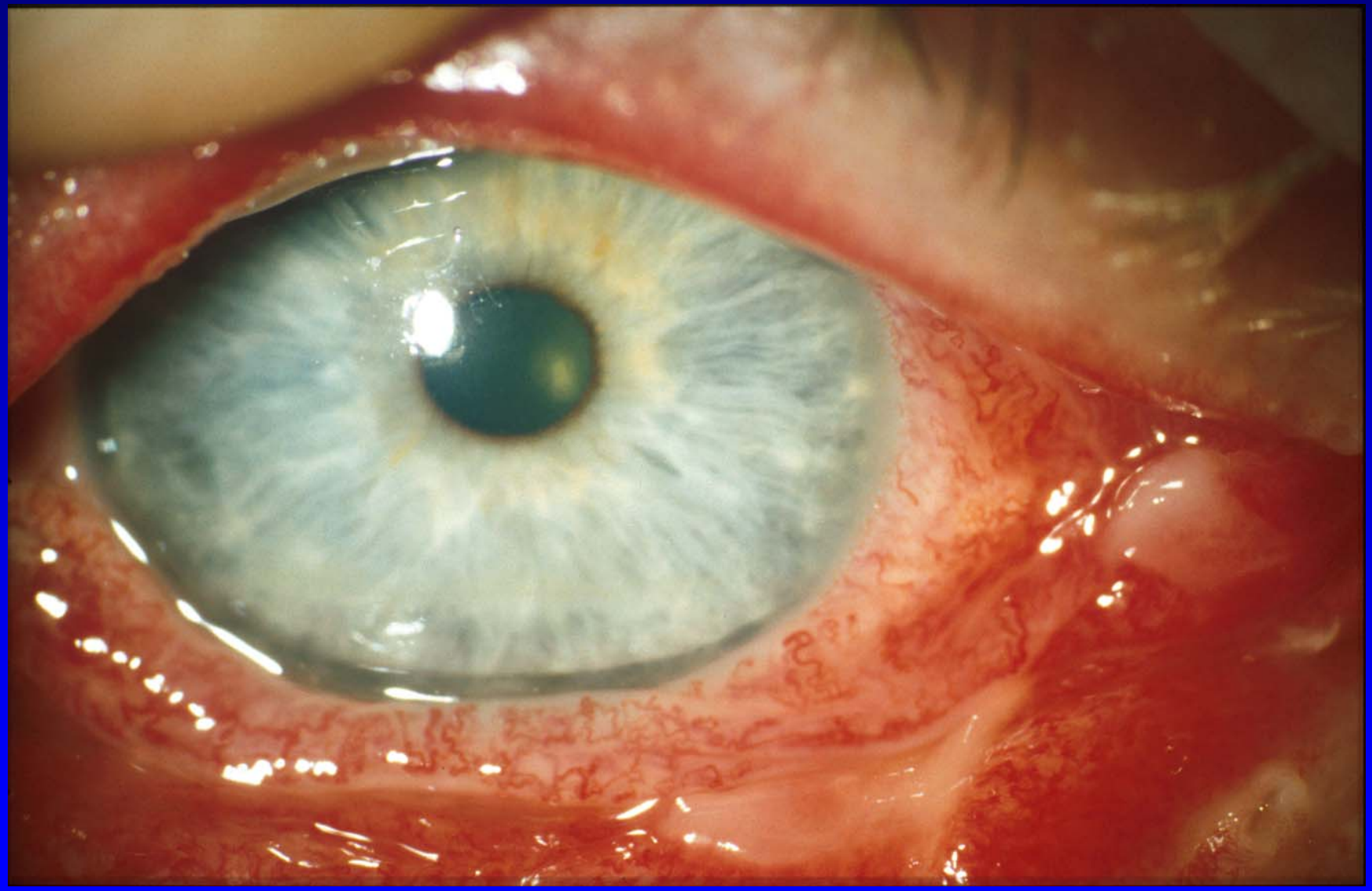

Hämorrhagische Verlaufsform der Akutphase

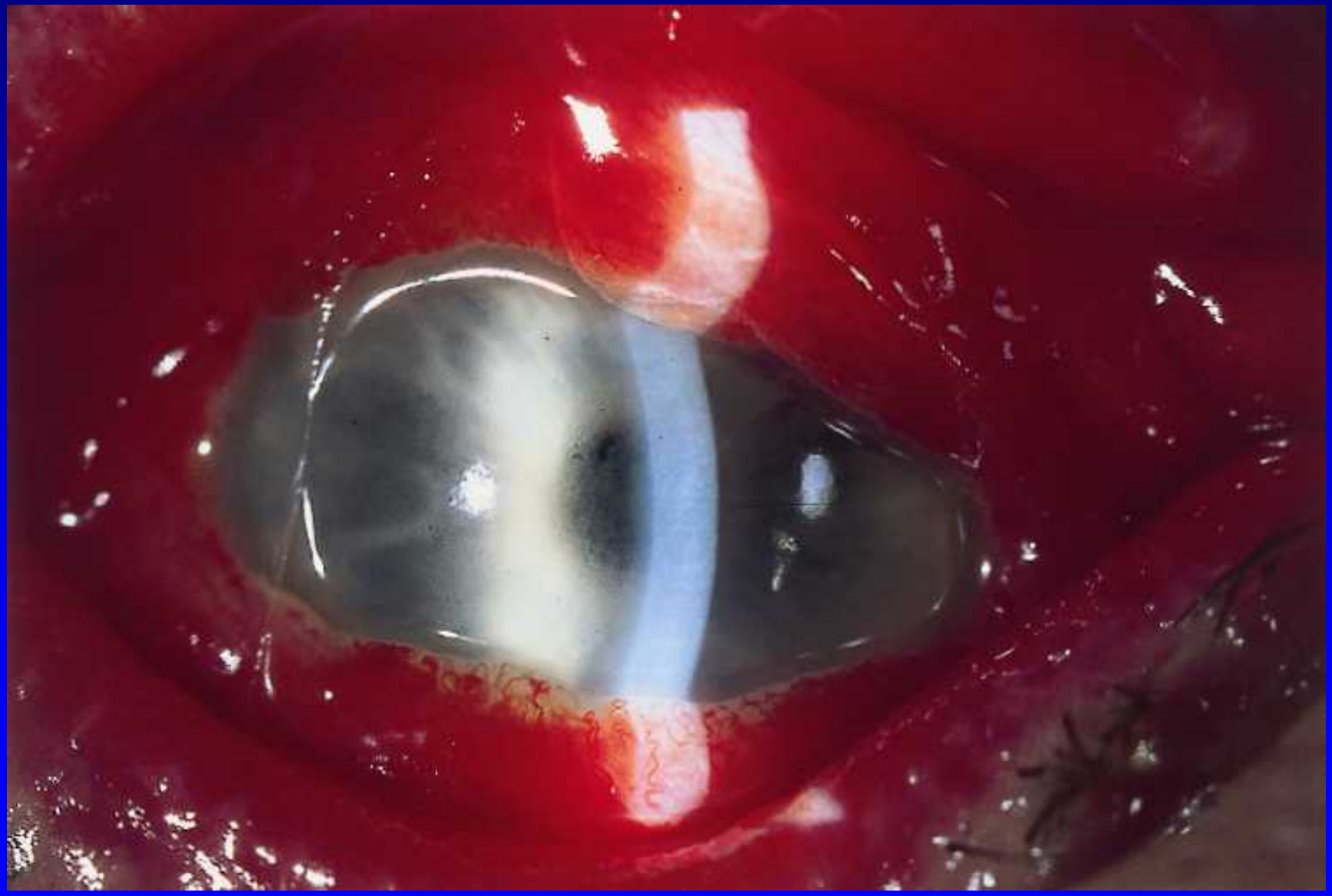

Hämorrhagische Verlaufsform der Akutphase

Spätphase (Nummuli)

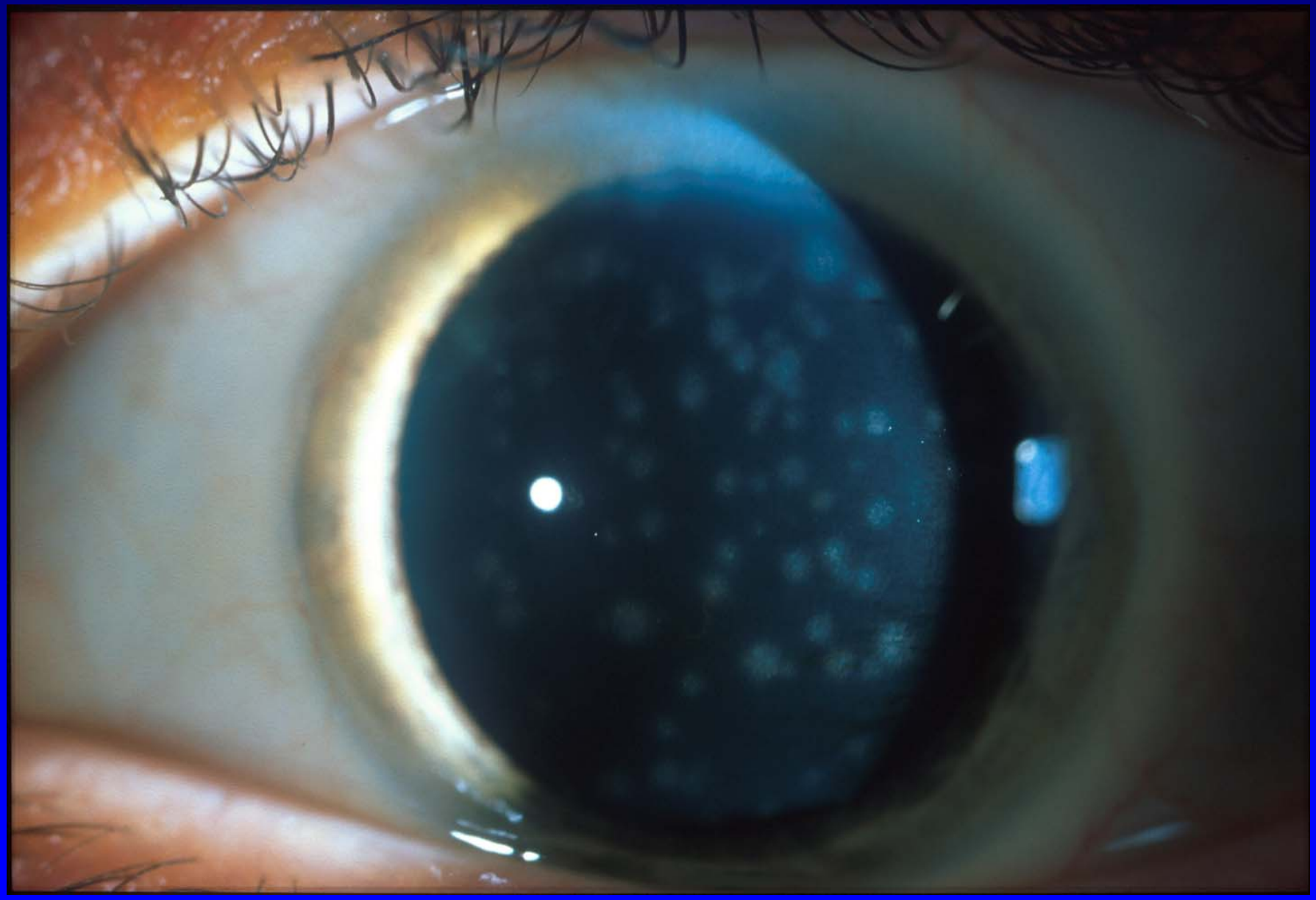

Klinik der chronischen Phase

- typisch: Nummuli treten ca. 10 Tage nach Beginn der Akutphase auf

- Nummuli sind subepitheliale Infiltrate aus Lymphozyten und Fibroblasten in und unter der Bowmann`schen Membran, wahrscheinlich durch persistierende Virusreplikation in Keratozyten

- sobald Nummuli aufgetreten sind, besteht keine Ansteckungsgefahr mehr

- Nummuli verschwinden fast immer spontan innerhalb eines Jahres, können selten auch länger persistieren

- meist selbstlimitierte Sicca-Beschwerden

Sozioökonomische Bedeutung

- Soziale und volkswirtschaftliche Bedeutung (verlorene Arbeitsstunden, Kosten) durch

a) Akutphase

b) Chronische Phase (Nummuli)

Diagnose

- typische Klinik
- Kultur
- ELISA
- Polymerase-Kettenreaktion (teuer, aber höchste Sensitivität und Spezifität)

Prophylaxe

- getrennte Behandlung von Patienten mit AKC

- Hände- und Oberflächendesinfektion mit antiviral wirksamen Desinfektionsmitteln (Alkohol hoch-konzentriert, PVP-Jod)

- Sterilisierung von Instrumenten

- Cave: Tonometerköpfchen, Kontaktlinsen, Türklinken

- Isolierung von infiziertem Personal für 10-14 Tage

- I Tropfen Interferon/Tag für nicht-betroffenes Personal

V Rossa, R Sundmacher Klin Mbl Augenheilk 1991

Therapie der Akutphase

- **Es gibt bisher keine klinisch einsetzbare, wirksame Therapie**

- **Prospektive, randomisierte Studien mit verlässlichen Tests zur Diagnosesicherung und grosser Fallzahl fehlen**

- **Steroid-Augentropfen verkürzen die Akutphase, aber: die Anzahl der Patienten mit Nummuli wurde nicht reduziert, sie traten nur später auf, häufig chronische, therapierefraktäre Sicca, insgesamt verlängerter Krankheitsverlauf**

  S Trauzettel-Klosinski, R Sundmacher et al. Klin Mbl Augenheilk 1980

- **Verlängerte Virusreplikation unter Steroid-Augentropfen**

  EG Romanowski et al. Arch Ophthalmol 1996

Therapie der Akutphase

- **Cidofovir, ein potenter DNA-Polymerase-Inhibitor, ist in-vitro und im Tiermodell hochgradig wirksam.**
  EG Romanowski et al. IOVS 2000

- **Cidofovir war in unserer randomisierten, prospektiven Patientenstudie in einer niedrigen Konzentration gänzlich unwirksam, in einer höheren Konzentration ohne Effekt auf die Akutphase, die Anzahl der Patienten mit ausgeprägten Nummuli war jedoch signifikant reduziert. Cidofovir-Augentropfen waren leider in der wirksamen Konzentration (1%) lokal toxisch.**

- **Erstmaliger Nachweis der grundsätzlichen Wirksamkeit eines Virusstatikums auf den Verlauf von AKC.**
  - J Hillenkamp, T Reinhard, R Sundmacher et al. Arch Ophthalmol 2001 und Ophthalmology 2002

Nebenwirkungen bei Cidofovir Tropfen 1% 4x tgl.

Probleme der Lokaltherapie mit Virusstatika

- **Viele Serotypen, die nicht alle gleich empfindlich sind und Resistenzen ausbilden können.**

Von Ad-Typ 5 sind Cidofovir-resistente Varianten beschrieben.

EG Romanowski et al. IOVS 2001

- **Pharmakokinetik: Epiphora, Chemosis und Plica-schwellung können die Absorption von Augentropfen beeinträchtigen.**

Probleme der Lokaltherapie mit Virusstatika

- **Virusreplikation und Beginn der Therapie: Unsere Patienten kamen zu uns 1-7 Tage (Mittel 3,5 Tage) nach Beginn der Beschwerden Dann ist die Virusreplikation schon fast abgeschlossen!**

J Hillenkamp, T Reinhard, R Sundmacher et al. Arch Ophthalmol 2001 und Ophthalmology 2002

YJ Gordon et al. IOVS 1992

Therapie der chronischen Phase (Nummuli)

•**Steroid-Augentropfen** **unterdrücken die Immunantwort des Wirtes, Nummuli verschwinden, aber: da kein antiviraler Effekt besteht, rezidivieren Nummuli nach Absetzen leider immer.**

R Sundmacher, U Engelskirchen. Klin Mbl Augenheilk 1991

Cyclosporin A-Augentropfen **sind gut verträglich und führten bei 2/3 von 56 Patienten mit persistierenden Nummuli zum andauernden Verschwinden. Die Therapie muss über Monate sehr langsam ausgeschlichen werden.**

T Reinhard, R Sundmacher et al. Ophthalmologe 2000

Therapie der Zukunft?

- **NMSO3: Inhibiert die Adsorption von Viruspartikeln an Wirtszellen. Wirksam in-vitro und im Kaninchenmodell. Weniger effektiv als Cidofovir aber nicht toxisch.**

H Kaneko et al. Antiviral Res 2001, EG Romanowski et al. ARVO abstract 2004

- **N-Chlorotaurin: Derivat der Aminosäure Taurin. Wirkt schwach oxidierend auf Proteine von Viruspartikeln. Wirksam in-vitro und im Kaninchenmodell. Weniger effektiv als Cidofovir aber nicht toxisch.**

EG Romanowski et al. IOVS 2006

Zusammenfassung

- Der klinische Verlauf der AKC wird in eine Akutphase mit Bindehautentzündung sehr unterschiedlicher Ausprägung mit und ohne Hornhautbeteiligung und eine chronische Phase mit Nummuli eingeteilt

- AKC wird von verschiedenen Serotypen hervorgerufen und ist während der Akutphase sehr ansteckend

- AKC-Epidemien richten erheblichen sozialen und volkswirtschaftlichen Schaden an

- Nummuli sind fast immer selbstlimitiert

Zusammenfassung

- Steroid-Augentropfen verlängern die Virusreplikation, führen zu chronischen Siccabeschwerden und sollten deshalb vermieden werden

- Zur Zeit gibt es keine wirksame und gut verträgliche Lokaltherapie zur Behandlung der Akutphase von AKC

- Cidofovir-Augentropfen sind das erste Virusstatikum, das das Auftreten von schweren Nummuli reduziert, leider verbietet lokale Toxizität die klinische Anwendung

- NMSO3 und N-Chlorotaurin sind andere Virusstatika, die in-vitro und im Kaninchenmodell Wirksamkeit bewiesen haben, Patientenstudien stehen noch aus

Zusammenfassung

- CsA-Augentropfen sind in der Behandlung von chronisch persistierenden Nummuli effektiv

- Milderung der Beschwerden durch ausgiebige Oberflächenpflege

- Interferon-Augentropfen könnten eine wirksame Infektions-Prophylaxe sein, sind aber wegen Patentstreitigkeiten leider nicht kommerziell erhältlich

- Adäquate Hygienemaßnahmen sollten zur Infektionskontrolle befolgt werden