UNIVERSITÄTS KLINIKUM FREIBURG

Phototherapeutische Keratektomie (PTK) bei Korneainfektionen

Dr. Charlotte Knapp

Phototherapeutische Keratektomie

- **Anwendungsbereiche**
  - Rezidivierende Erosio
  - Hornhautdystrophien
  - Hornhautnarben
  - Mykotische Hornhautulcera
    - Literatur
      - Phototherapeutic keratectomy in treating keratomycosis
        Lin CP, Chang CW, Su CY
        Cornea 2005 Apr;24(3):262-8

Korneainfektionen

- **Standardtherapie**
  - Antibiose intensiv lokal
    - z.B. Floxal/Ecolicin AT ¼-stündlich im Wechsel
  - Amphotericin B AT
  - evtl. subkonjunktival

- **In fortgeschrittenen Fällen**
  - zusätzlich Thermokauter

PTK bei Korneainfektionen

- **Hypothese**

  Im Vergleich zum Thermokauter

  – Kontrollierterer Abtrag des erkrankten Hornhautgewebes

  – Weniger Schädigung des gesunden Hornhautgewebes

  – Weniger Narbenbildung

PTK Modi

- **PC-kontrolliert**
  - Behandlungszone (bis 7 mm)
  - Gewebeabtrag (z.B. 15 µm)

- **Joystick-geführt**
  - Durchmesser des Laserspots: 2 mm
    - Abtrag 0,25µm/spot
  - Anzahl Herde
  - Frequenz

Operationstechnik Ulcus

- Abrasio im betroffenen Areal
  - ggf. Abstrich
- Modus Joystick-geführt
  - Laserspot 2 mm
  - Frequenz 20 Hz
  - Schrittweise Abtragung
- Ulcusgrund möglichst glatt
- Postoperativ
  - Weiterhin intensiv Antibiose lokal
  - Nach Epithelschluß Steroide dazu

Hornhautulcus

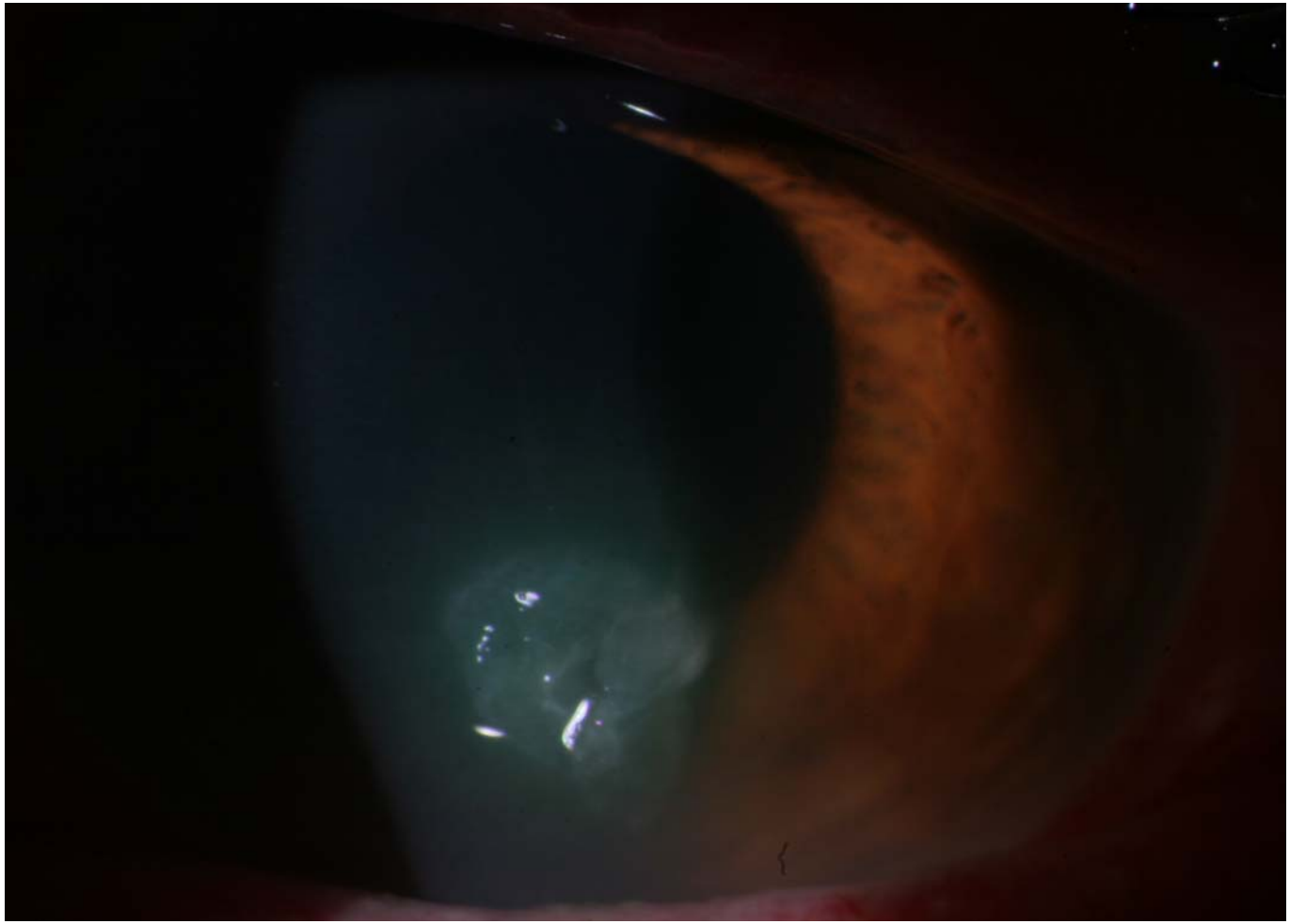

Bisherige Behandlungen

- 1 Mykotisches Ulcus
- 1 Bakterielles Ulcus unter therapeutischer Kontaktlinse bei bullöser Keratopathie (Z.n. Kataraktoperation mit Endophthalmitis)
- 1 Bakterielles Ulcus bei ausgeprägter Benetzungsstörung (Graft-versus-host disease)
- 1 Bakterielles Ulcus bei superinfizierter traumatischer Erosio
- 3 Bakterielle Ulcera mit Hypopyon bei weichen Kontaktlinsen (Monatslinsen)

Fall 1
Superinfizierte Erosio

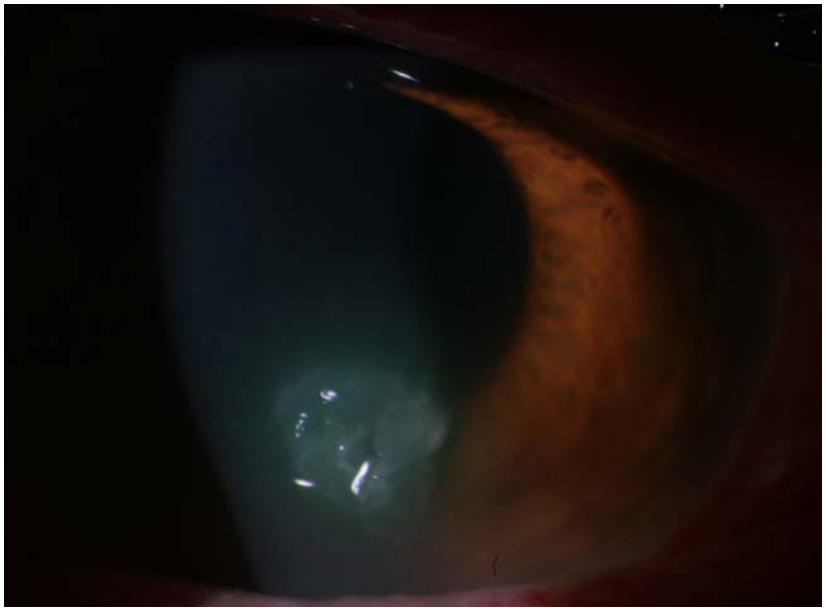

praeoperativ

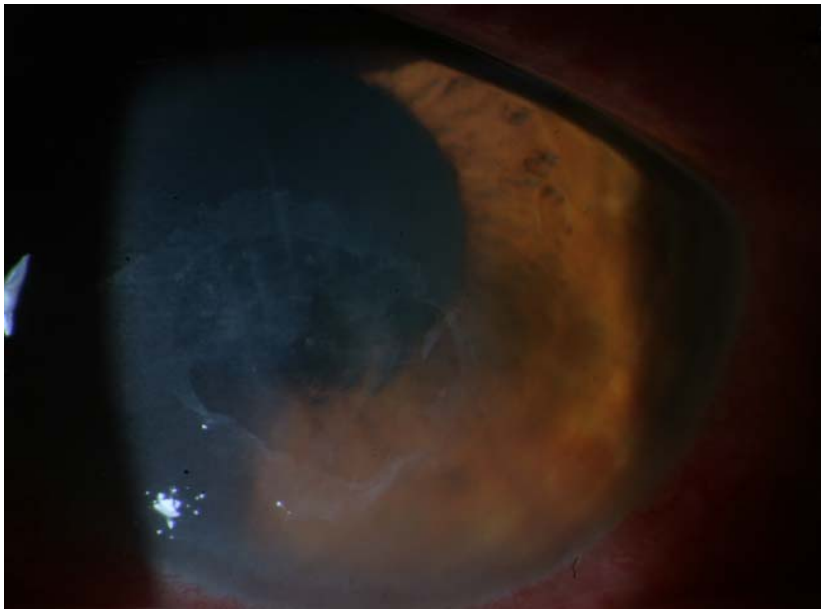

direkt postoperativ

Fall 1
Superinfizierte Erosio

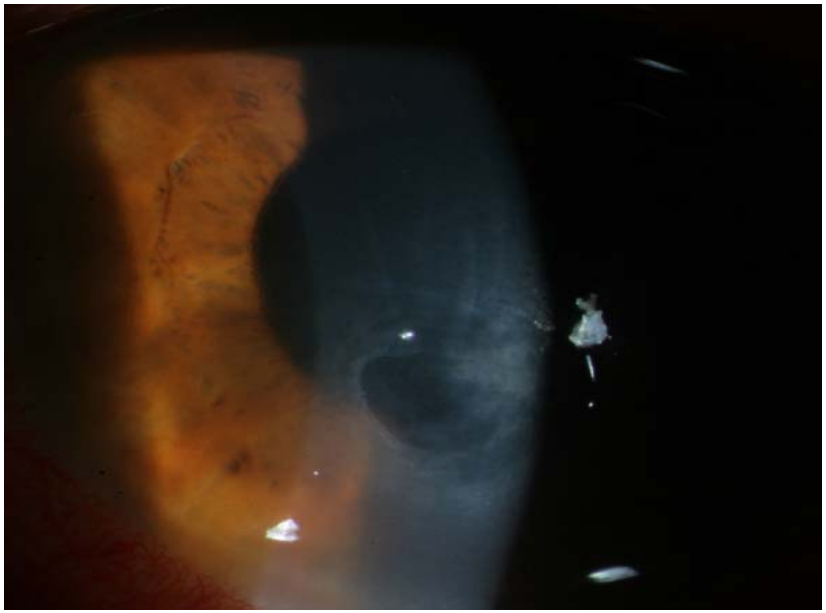

1. Tag postoperativ

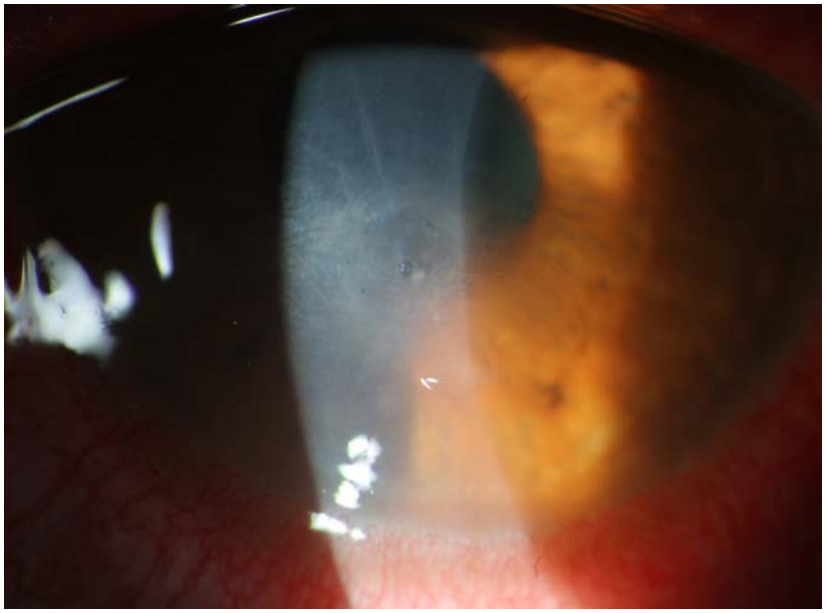

2. Tag postoperativ

Fall 1
Superinfizierte Erosio

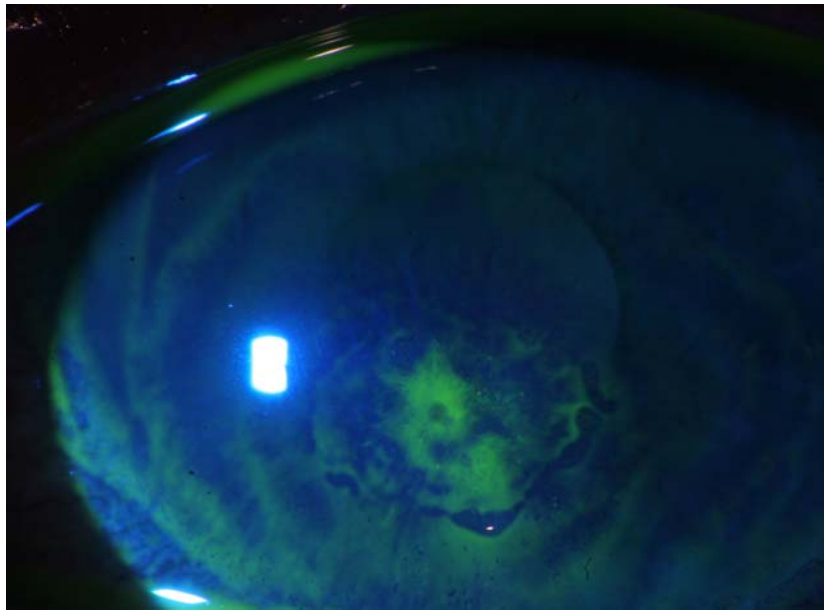

2. Tag postoperativ

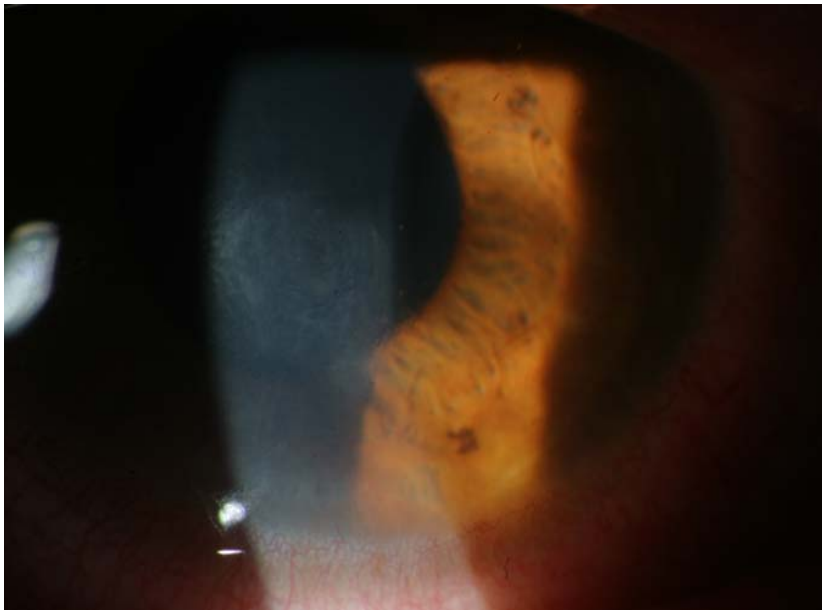

4. Tag postoperativ

Fall 2
Kontaktlinsenulcus

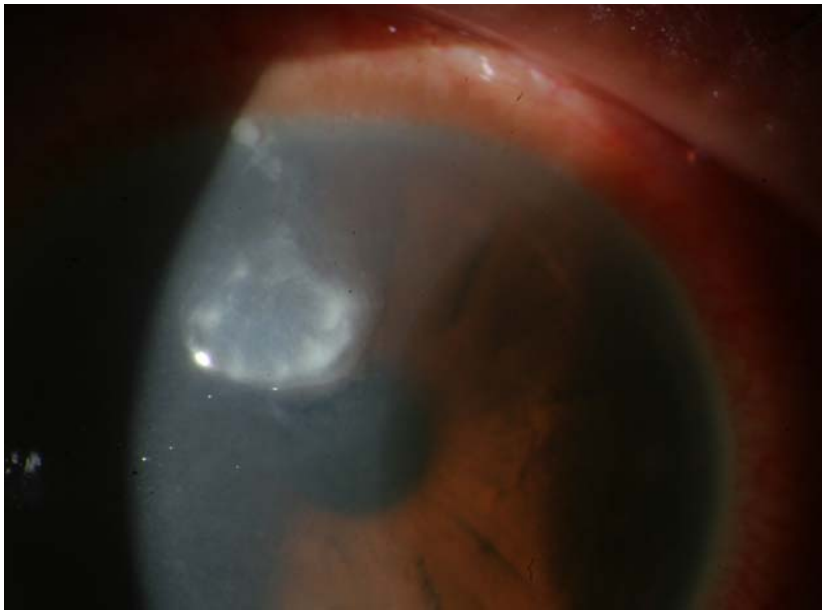

praeoperativ

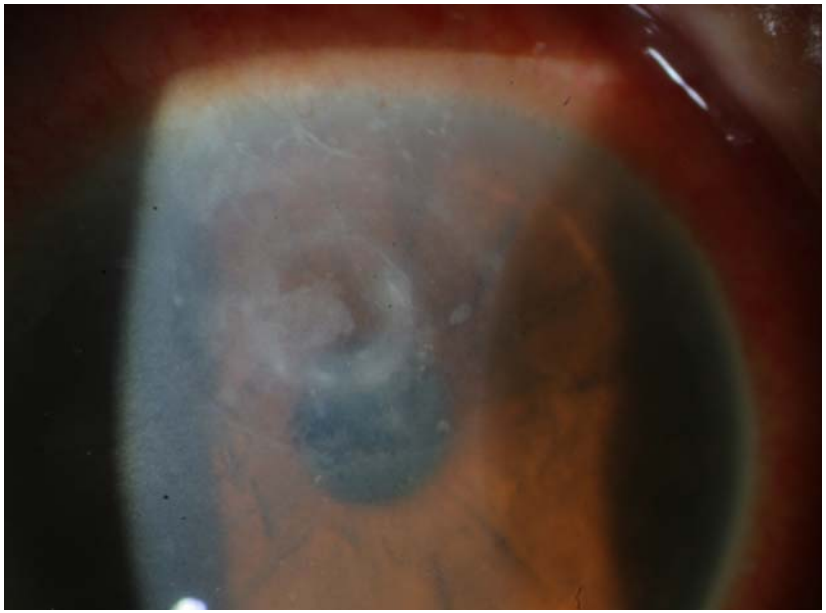

direkt postoperativ

Fall 2
Kontaktlinsenulcus

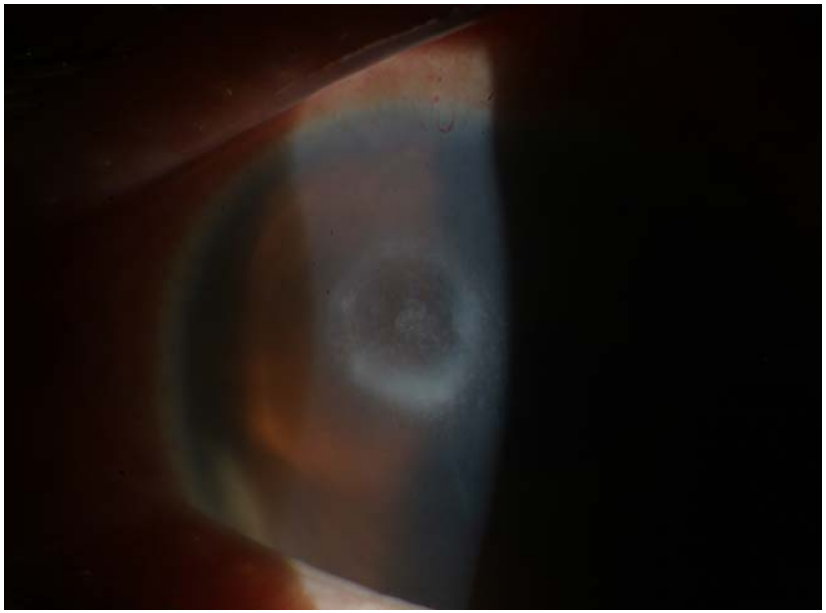

2. Tag postoperativ

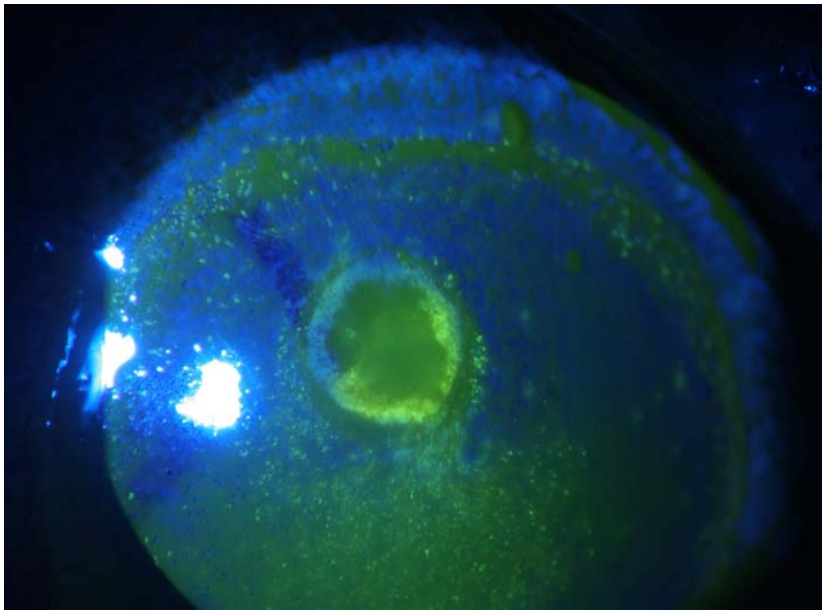

2. Tag postoperativ

Fall 2
Kontaktlinsenulcus

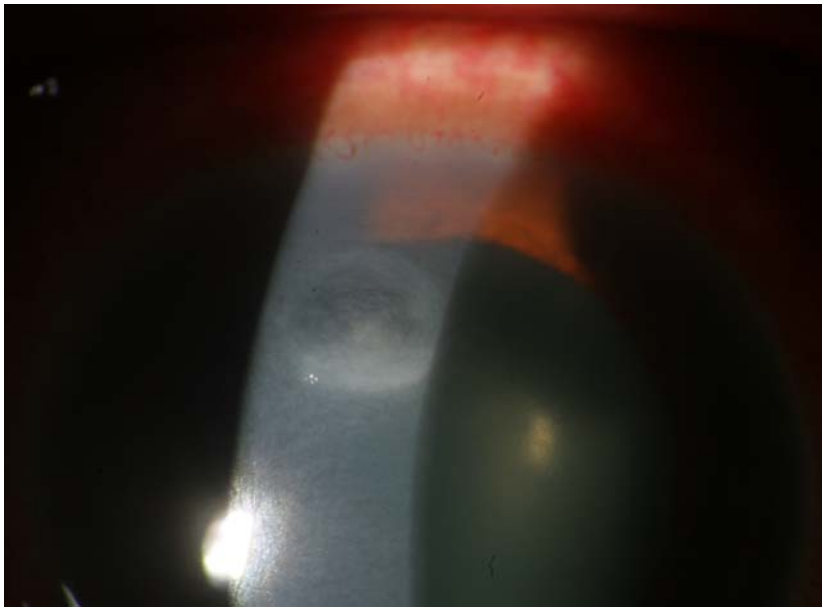

4. Tag postoperativ

4. Tag postoperativ

Fall 3
Mykotisches Ulcus

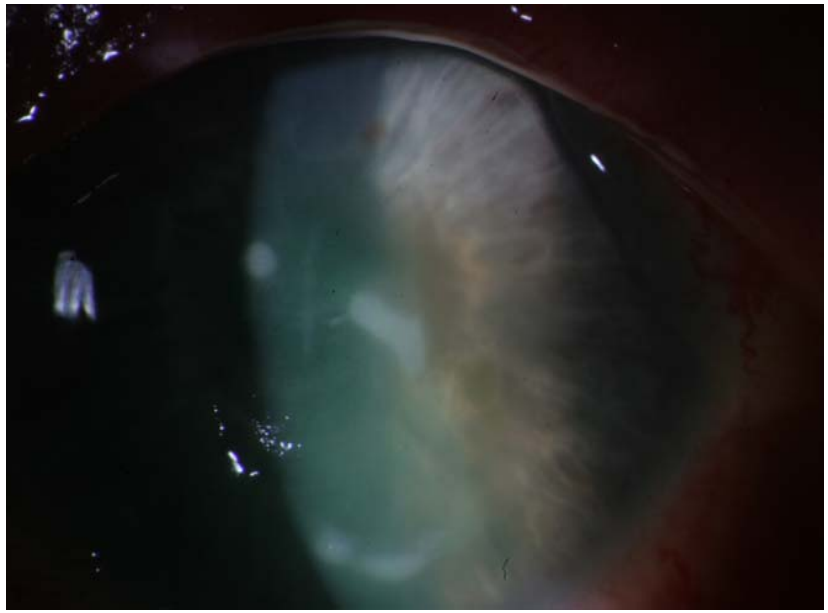

praeoperativ

direkt postoperativ

Fall 3
Mykotisches Ulcus

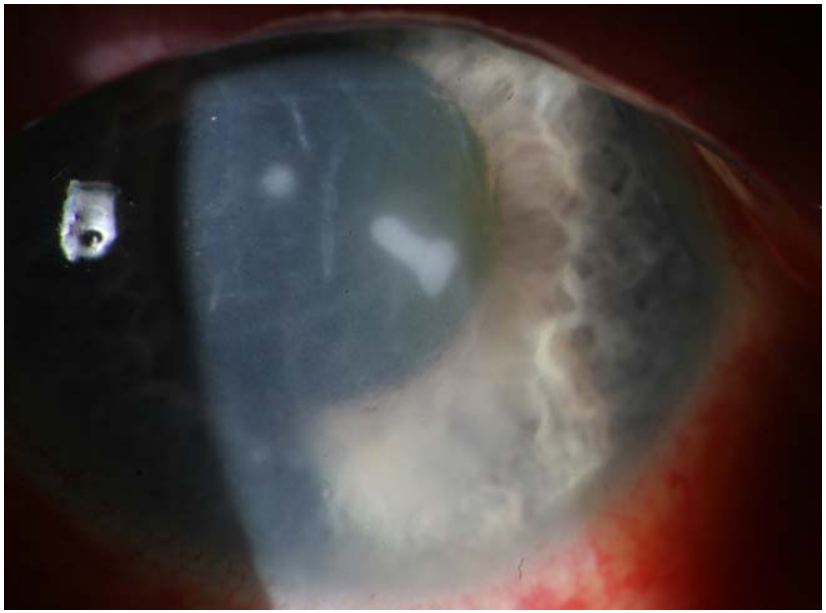

1. Tag postoperativ

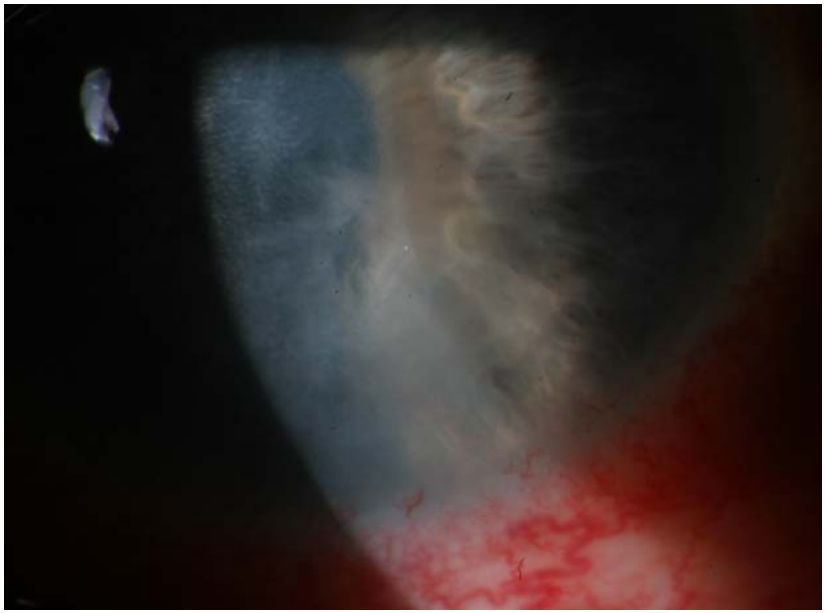

4 Wochen postoperativ

Übersicht

Diagnose	Epithelschluß Tage	Keim	Visus prae	Visus post	Laserspots (2mm) insgesamt
Bullöse Keratopathie	5	gramnegative Stäbchen, Differenzierung: Moraxella nonliquefaciens	int. LSP (+2,00)	idem	400
GvHD	7 (Thermokauter)	Kein Wachstum	0,8 sc	-	986
Mykotisches Ulcus	3 (Thermokauter)	Koagulase negative Staphylokokken (Superinf.)	FZ sc	1/15 cc	1826
Traumatische Erosio	5	Kein Wachstum	HBW sc	0,4 sc	793
Kontaktlinsen Ulcus 1	5	Serratia marcescens (massenhaft) / Pseudomonas aeroginosa (massenhaft)	0,05 sc	-	894
Kontaktlinsen Ulcus 2	8	Kein Wachstum	0,4 (-3,50)	0,1	515
Kontaktlinsen Ulcus 3	2	Kein Wachstum	0,2	0,3 (-10,00)	550

Fazit

- Alternative zum Thermokauter in nicht zu fortgeschrittenen Fällen
  - Thermokauter ev. „Hitzewirkung“ in der Tiefe

- Gute Ergebnisse bei ausreichender Abtragung

- **Ausblick**

  - Prospektive Studien
    - PTK versus Abrasio
    - PTK versus Thermokauter